Pamph. A. 3.

HOMMAGE DE L'AUTEUR

ANTHROPOLOGICAL INSTITUTE OF GREAT BRITAIN AND IRELAND

SUR

LE CRANE REMARQUABLE

D'UNE IDIOTE DE 21 ANS,

AVEC DES OBSERVATIONS

ANTHROPOLOGICAL INSTITUTE,
3, Hanover Square,
London, W.

SUR LE BASIOTIQUE, LE SQUAMOSAL, LE QUADRATUM,
LE QUADRATO-JUGAL, LE JUGAL, LE POSTFRONTAL POSTÉRIEUR
ET LE POSTFRONTAL ANTÉRIEUR DE L'HOMME,

Communication, faite à la Société d'Anthropologie de Bruxelles, dans la séance du 26 février 1883,

PAR

M. le professeur Paul ALBRECHT,

Docteur en Médecine, Chirurgie et Accouchements,
Docteur en Philosophie,
Membre de la Société d'Anthropologie de Bruxelles, de la Société d'Anatomie Pathologique de Bruxelles,
de la Société Royale Malacologique de Belgique, de la Société Royale de Botanique de Belgique,
de la Société Entomologique de Belgique, de la Société Belge de Microscopie,
de la Société d'Anthropologie Allemande,
de la Société d'Anthropologie, d'Ethnologie et Préhistorique de Berlin,
de la Société Physico-Économique, de la Société de Botanique, de la Société Archéologique « Prussia »
et de la Société des Sciences Médicales de Kœnigsberg i/Pr.

ORNÉ DE 2 PLANCHES ET 8 FIGURES INTERCALÉES DANS LE TEXTE.

BRUXELLES

LIBRAIRIE MÉDICALE DE A. MANCEAUX,

IMPRIMEUR DE L'ACADÉMIE ROYALE DE MÉDECINE, LIBRAIRE DE LA FACULTÉ DE MÉDECINE,

12, rue des Trois Têtes (montagne de la Cour).

1883

OUVRAGES DU MÊME AUTEUR.

Op. 1. *Beitrag zur Torsionstheorie des Humerus und zur morphologischen Stellung der Patella in der Reihe der Wirbelthiere.* Mit 4 Tabellen, 37 in den Text gedruckten Holzschnitten und 1 Tafel. Medicinische Inaugural-Dissertation. Kiel, 1875.

Op. 2. *Beitrag zur Morphologie des M. omo-hyoides und der ventralen inneren Interbranchialmusculatur in der Reihe der Wirbelthiere.* Mit 2 Tabellen und 17 Tafeln. Philosophische Inaugural-Dissertation. Kiel, 1876. Nebst einem Nachtrage.

Op. 3. *Die willkürlichen Muskeln des menschlichen Körpers.* Zusammengestellt für den Präparirsaal zu Königsberg i/Pr. Königsberg i/Pr., 1877.

Op. 4. *Ueber einen Processus odontoides des Atlas bei den urodelen Amphibien. Vorläufige Mittheilung.* Centralblatt für die medicinischen Wissenschaften. Berlin, 1878, nº 32, p. 577; nº 39, p. 705.

Op. 5. *Ueber das zwischen dem Basioccipitale und dem Basipostsphenoid liegende Basioticum.* Vorläufige Mittheilung. Centralblatt für die medicinischen Wissenschaften. Berlin, 1878, nº 33, p. 593.

Op. 6. *Die Epiphysen und die Amphiomphalie der Säugethierwirbelkörper.* I. *Wirbelkörperepiphysen bei Monotremen.* II. *Die Wirbelkörperepiphysen der Theriodelphen.* Vorläufige Mittheilung. Mit 11 Holzschnitten. Zoologischer Anzeiger. Leipzig, 1879, nº 18, p. 12; nº 24, p. 161; nº 35, p. 419; nº 36, p. 443.

Op. 7. *Die morphologische Bedeutung der seitlichen Kieferspalte und die wahrscheinliche Existenz von vier Zwischenkiefern bei den Säugethieren.* Mit 3 Holzschnitten. Zoologischer Anzeiger. Leipzig, 1879, nº 26, p. 207.

Op. 8. Ludwig Löwe. Beiträge zur Anatomie und Entwickelungsgeschichte des Nervensystems der Säugethiere und des Menschen. 1ster Band. *Besprochen von Dr Albrecht.* Archiv für Psychiatrie. Berlin, 1880, Band X, Heft 3, p. 819.

Op. 9. *Ueber den Stammbaum der Raubthiere.* Vortrag, gehalten in der Sitzung der Physicalisch-ökonomischen Gesellschafft zu Königsberg i/Pr. am 2ten Mai 1879. Schriften der Physicalisch-ökonomischen Gesellschaft zu Königsberg i/Pr. Königsberg i/Pr, 1879, Jahrgang XX, p. 22 der Sitzungsberichte vom Jahre 1879.

22500301802

SUR

LE CRANE REMARQUABLE

D'UNE IDIOTE DE 21 ANS,

AVEC DES OBSERVATIONS

SUR LE BASIOTIQUE, LE SQUAMOSAL, LE QUADRATUM,
LE QUADRATO-JUGAL, LE JUGAL, LE POSTFRONTAL POSTÉRIEUR
ET LE POSTFRONTAL ANTÉRIEUR DE L'HOMME.

Bruxelles, impr. de F. Hayez.

75885

SUR
LE CRANE REMARQUABLE
D'UNE IDIOTE DE 21 ANS,

AVEC DES OBSERVATIONS

SUR LE BASIOTIQUE, LE SQUAMOSAL, LE QUADRATUM,
LE QUADRATO-JUGAL, LE JUGAL, LE POSTFRONTAL POSTÉRIEUR
ET LE POSTFRONTAL ANTÉRIEUR DE L'HOMME,

Communication, faite à la Société d'Anthropologie de Bruxelles, dans la séance du 26 février 1883,

PAR

M. le professeur Paul ALBRECHT,

Docteur en Médecine, Chirurgie et Accouchements,
Docteur en Philosophie,
Membre de la Société d'Anthropologie de Bruxelles, de la Société d'Anatomie Pathologique de Bruxelles,
de la Société Royale Malacologique de Belgique, de la Société Royale de Botanique de Belgique,
de la Société Entomologique de Belgique, de la Société Belge de Microscopie,
de la Société d'Anthropologie Allemande,
de la Société d'Anthropologie, d'Ethnologie et Préhistorique de Berlin,
de la Société Physico-Économique, de la Société de Botanique, de la Société Archéologique „Prussia"
et de la Société des Sciences Médicales de Kœnigsberg i/Pr.

ORNÉ DE 2 PLANCHES ET 8 FIGURES INTERCALÉES DANS LE TEXTE.

BRUXELLES

LIBRAIRIE MÉDICALE DE A. MANCEAUX,

IMPRIMEUR DE L'ACADÉMIE ROYALE DE MÉDECINE, LIBRAIRE DE LA FACULTÉ DE MÉDECINE.

12, rue des Trois-Têtes (montagne de la Cour).

1883

WELLCOME INSTITUTE
LIBRARY

Coll.	welMOmec
Coll.	pam
No.	WE 705
	1883
	A34s

SUR

LE CRANE REMARQUABLE

D'UNE IDIOTE DE 21 ANS,

AVEC DES OBSERVATIONS

SUR LE BASIOTIQUE, LE SQUAMOSAL, LE QUADRATUM, LE QUADRATO-JUGAL, LE JUGAL, LE POSTFRONTAL POSTÉRIEUR ET LE POSTFRONTAL ANTÉRIEUR DE L'HOMME.

Avant d'entrer dans la partie plus particulièrement technique de mon sujet, je tiens à exprimer ici mes sincères remercîments d'abord à M. le Dr Ideler, actuellement directeur de la Maison de santé à Dalldorf près de Berlin, qui a eu l'extrême obligeance de me donner, en 1877, le crâne remarquable qui fait l'objet de cette communication; en second lieu, à MM. Dollo, Dupont, Jacques, Héger, Houzé, Virchow et Westphal, qui ont bien voulu me prêter leur concours à des titres divers que je mentionnerai dans la suite de ce travail.

Le crâne qui fait l'objet de ma communication m'avait été signalé obligeamment par MM. Virchow et Westphal de Berlin et c'est grâce à leur intervention que M. Ideler a bien voulu me céder cette remarquable pièce anatomique. Il provient d'une jeune fille idiote, morte à l'âge de vingt et un ans à la Maison de santé municipale de Berlin. M. Ideler, alors directeur de cet établissement, a publié à son sujet une note préliminaire dans *Westphal's Archiv für Psychiatrie und Nervenkrankheiten,* t. VI, p. 608, Berlin, 1876.

Voici la description de M. Ideler : « Le crâne est microcéphale et » présente les anomalies suivantes : synostose de la suture coronale

» gauche, d'où craniosténose dans la direction antéro-postérieure et » accroissement compensateur du diamètre transverse; persistance » de la suture métopique; les orbites ont une conformation toute » particulière à cause de la prédominance du diamètre vertical sur » le diamètre horizontal; la profondeur et le volume des orbites » sont beaucoup diminués, les voûtes se rapprochent de la verti- » cale comme chez les animaux.

» Si l'on examine la base du crâne par sa face interne, on remarque » que sa lame quadrilatère est très verticale et que la partie basilaire » de l'occipital est rétrécie en un pont osseux de 5 millimètres de lar- » geur et de 2 millimètres de hauteur immédiatement devant le » point où les parties latérales de l'occipital se joignent à la partie » basilaire. Un cas semblable n'a été rencontré par l'auteur que chez » un anencéphale conservé dans le cabinet de l'Institut anatomo-pa- » thologique de la Charité de Berlin. Quand on examine la base du » crâne par la face externe, on remarque que la moitié gauche de » l'occipital est plus proéminente et plus rejetée en arrière que la » droite, ce qui donne à la base du crâne un aspect tordu particulier. » M. le professeur L. Meyer décrit cette difformité sous le nom de » crâne scoliotique et prétend l'avoir trouvée toujours chez des » sujets affectés de scolioses vertébrales; dans le cas présent il y avait » une scoliose gauche. Une description plus détaillée est réservée » pour un travail ultérieur. »

M. Ideler, en me donnant le crâne, m'a laissé le soin d'en publier l'étude complète.

Tout le crâne présente les caractères de la *microcéphalie*, ce dont on pourra se convaincre par le tableau des mensurations et du cubage qui suit la description des os en particulier. Il est réduit dans son diamètre antéro-postérieur, élargi, au contraire, suivant son diamètre transverse.

En outre, il offre des caractères de *rachitisme* bien prononcés, opinion que j'appuie sur les motifs suivants :

1° La plupart des os de ce crâne sont hypérostotiques, épais et très lourds; d'autres, inversement, sont fort minces et la substance osseuse y est raréfiée;

2° M. Ideler signale dans sa description une scoliose du thorax;

3° Certains os sont recouverts d'ostéophytes. Quelques sinus veineux et sillons vasculaires de l'intérieur du crâne sont même bordés de telle manière par ces plaques ostéophytiques qu'on se croirait

en présence d'un cas d'*osteophytum gravidarum,* ce qui n'est évidemment qu'une apparence illusoire ;

4° Les condyles occipitaux sont usés par la carie ; les dents offrent l'arrêt de développement connu sous le nom de microdontie rachitique et sont excessivement cariées ;

5° Mais, c'est encore à la base du crâne que se montrent les signes les plus évidents du rachitisme, car nous constatons ici une scoliose accentuée à un degré qu'on observe rarement. Cette scoliose peut se décomposer en trois déviations compensatrices :

A) Une déviation à gauche partant du basion et se continuant jusqu'au milieu du corps du sphénoïde,

B) Une déviation à droite partant de ce dernier point et atteignant l'origine de l'apophyse crista galli,

C) Une nouvelle déviation à gauche partant de ce dernier point et se prolongeant jusqu'à l'extrémité de la lame perpendiculaire de l'ethmoïde.

Ces différentes déviations sont si évidentes dans cette pièce qu'on peut dire qu'elle est par excellence adaptée à l'étude des scolioses de la tête, étude si bien inaugurée par le remarquable travail de M. le professeur Ludwig Meyer ([1]) de Goettingue.

Passons maintenant à la description des trois déviations mentionnées plus haut :

A) *Scoliose occipito-postsphénoïdale gauche.* — Par suite de cette scoliose :

a) Le bord gauche du trou occipital est plus échancré que le droit ;

b) La moitié gauche de l'écaille occipitale est plus bombée que la droite ;

c) Les fosses cérébrale et cérébelleuse gauches sont plus grandes que les fosses droites ;

d) Le plus petit angle formé par l'axe du condyle gauche avec l'axe antéro-postérieur du crâne est moins aigu que le même angle à droite.

M. Meyer attribue à la scoliose la différence de grandeur dans les gouttières des sinus latéraux droit et gauche. Quoique dans notre pièce la gouttière du sinus latéral droit soit aussi beaucoup plus

---

([1]) Ludwig Meyer, *Der scoliotische Schädel,* Archiv für Psychiatrie, etc., t VIII, 1878, p. 108. — Ce mémoire n'est que le développement d'une note préliminaire donnée par l'auteur, p. 334 du premier volume du même recueil, sous le titre de : *Ueber Schaedelverbiegungen.*

grande qu'à gauche, je suis tenté de croire que les dimensions relatives des sinus latéraux du crâne ne dépendent pas de la scoliose, mais d'une autre cause actuellement inconnue ([1]).

M. Meyer attribue aussi toutes les modifications d'un crâne scoliotique à la scoliose elle-même, mais il est évident que cette affection est insuffisante pour expliquer le rejet en arrière de la partie occipitale gauche. Je crois faire avancer sérieusement cette question en signalant que ce rejet dépend seulement d'une rotation des vertèbres scoliotiques, qui, comme on le sait d'ailleurs, accompagne toujours les diverses scolioses de la colonne vertébrale. Par la rotation de la vertèbre, dans une scoliose gauche, l'arc gauche devient le postérieur ([2]), l'arc droit l'antérieur et l'apophyse épineuse est tournée à droite; tandis que dans une scoliose droite, l'arc droit devient le postérieur, l'arc gauche l'antérieur et l'apophyse épineuse regarde à gauche.

B) *Scoliose présphénoïdale droite.* — C'est la plus petite de nos trois régions scoliotiques. Elle a pour effet de rejeter l'orbitosphénoïde droit plus en arrière que le gauche.

C) *Scoliose ethmoïdale gauche.* — Par suite de cette scoliose, l'apophyse crista galli, la lame perpendiculaire de l'ethmoïde et le vomer forment une surface courbe, dont la concavité est tournée à droite. Il résulte de là que les portions postérieures de ces organes et des organes en connexion avec ceux-ci regardent de droite à gauche, les antérieures de gauche à droite. Pour cette dernière raison, les nasaux et l'épine nasale inféro-antérieure sont tournés de gauche à droite. Enfin, par la scoliose gauche de l'ethmoïde et du vomer, la fosse nasale gauche est réduite à une fente, tandis que la droite est

---

([1]) Je ne puis pas accepter non plus la théorie de M. H. von Meyer (*Der Sinus transversus des Hinterhauptsbeines,* His und Braunes Archiv für Anatomie, 1877, p. 271), qui croit que le sinus latéral droit doit se développer plus fortement, parce que l'écoulement de son sang est plus favorisé que celui du sinus latéral gauche, les angles d'embouchure entre la veine jugulaire interne droite avec le tronc veineux brachio-céphalique droit et du dernier avec la veine cave supérieure étant plus aigus que les mêmes angles à gauche, où ils se rapprochent de 90°. Tout au contraire, en admettant les raisons de M. H. von Meyer, on devrait en tirer une conclusion directement opposée à la sienne; car évidemment, en raison des faits signalés par l'anatomiste de Zurich, le sinus latéral gauche devrait être plus large que le droit, puisque le sang veineux s'y arrime, tandis qu'à droite l'écoulement est plus facile.

([2]) Voilà la vraie raison pour laquelle la moitié gauche de l'écaille occipitale de notre idiote est plus rejetée en arrière que la moitié droite.

très large. Par la rotation accompagnant la scoliose, il est clair que le frontal droit doit être plus projeté en avant que le gauche, ce qui est en vérité le cas.

Je décrirai maintenant chacun des os en particulier.

OS DU CRANE.

Occipital.

a) *Basioccipital.* — Le basioccipital est en synostose complète avec les exoccipitaux et nous montre une configuration particulière, qui a aussi, comme nous l'avons vu ci-dessus, frappé M. Ideler; toutefois ce savant n'en a pu trouver l'explication. Voici d'abord la description exacte de l'état réel du basioccipital : il est extrêmement court dans son étendue caudo-crânienne, ne mesurant dans ce sens que 9 $^1/_2$ millimètres au maximum; il se termine donc immédiatement au niveau des racines antérieures ou crâniennes des exoccipitaux, tandis qu'à l'état normal il se prolonge beaucoup plus en avant, les bords de la partie préexoccipitale [1] se juxtaposant aux rochers. *Il manque donc au basioccipital de notre idiote toute la partie préexoccipitale, le basioccipital étant en effet réduit à sa partie exoccipitale.*

L'explication de ce fait extraordinaire, vainement cherchée par M. Ideler, se trouve dans les conclusions que j'ai exposées dans le mémoire cité tout à l'heure, et dans lequel j'ai tâché de prouver que le basioccipital se développe primitivement par deux os différents, situés l'un devant l'autre dans le sens crânio-caudal. L'os postérieur est le vrai basioccipital, qui devient après la synostose avec l'os antérieur, la partie exoccipitale; l'os antérieur, au contraire, est un nouvel os de la base du crâne, que j'ai nommé le basiotique, parce qu'il sert de complexe de centres aux périotiques

---

[1] J'ai proposé dans mon *Mémoire sur le basiotique, un nouvel os de la base du crâne, situé entre l'occipital et le sphénoïde*, Bruxelles, Mayolez, 1883, d'appeler la partie du basioccipital, qui est synostosée avec les exoccipitaux, la partie *exoccipitale;* celle qui est située en avant et qui se juxtapose aux rochers, la partie *préexoccipitale.* Comme la partie préexoccipitale se développe par un os particulier, que j'ai appelé *basiotique,* les noms de partie préexoccipitale et de partie basiotique du basioccipital sont synonymes.

(rochers) : cet os devient après la synostose avec l'os postérieur ou le véritable basioccipital la partie préexoccipitale ou basiotique du soi-disant « basioccipital [1]. » Donc nous pouvons nous borner, en décrivant le basioccipital de notre idiote, à signaler l'absence de la partie basiotique ou préexoccipitale. Nous retrouverons plus tard cette partie en donnant la description du basipostsphénoïde, car le basiotique, chose importante, s'est soudé dans ce crâne avec le basipostsphénoïde, et non avec le basioccipital qui reste presque complètement séparé de ce dernier os.

Je dis presque complètement, parce que du milieu du bord antérieur de la partie exoccipitale du basioccipital une colonne osseuse très mince (pl. III, fig. 5, 7 et 8, n° 4), que M. Ideler a déjà signalée, se prolonge en avant et se continue jusqu'à l'os qui est situé antérieurement. Comme cet os n'est pas le basipostsphénoïde, mais le basiotique, soudé à lui, ce petit pont osseux, grêle, qui réunit le vrai basioccipital au basiotique, a la valeur morphologique d'un pont basioccipito-basiotique.

Il mesure 4 millimètres de largeur, 6 millimètres de hauteur ventro-dorsale (et non 2 millimètres, comme le dit M. Ideler), et 2 $^1/_2$ millimètres de longueur caudo-crânienne.

De chaque côté du pont basioccipito-basiotique il reste une échancrure basioccipito-basiotique profonde (pl. III, fig. 8, n° 7, voir aussi fig. 5 et 7), qui sépare les deux os qui lui ont procuré son nom, et dont la valeur morphologique sera immédiatement saisie, si nous nous souvenons, comme je l'ai exposé dans mon mémoire cité, que la partie centrale de l'axe spondylique du crâne est primitivement composée des os suivants : 1° le basioccipital ; 2° le basiotique ; 3° le basipostsphénoïde ; 4° le basiprésphénoïde ; 5° le mésethmoïde auquel se joint 6° le cartilage quadrilatère de la cloison du nez.

Or primitivement nous avons deux synchondroses qui séparent le basiotique des os adjacents : 1° la synchondrose basioccipito-basiotique et 2° la synchondrose basiotico-basipostsphénoïdale. Comme il n'y a aucun doute que les échancrures basioccipito-basiotiques, qui existent à côté du petit pont osseux signalé, ont été remplies par du cartilage, nous sommes autorisés à dire que

---

[1] Je dis « soi-disant » « basioccipital » puisque, comme nous l'avons vu, l'os, appelé tout bonnement le « basioccipital », est composé du *véritable basioccipital*, qui réunit les exoccipitaux, et du *basiotique*, qui réunit les périotiques ou rochers.

dans ces échancrures étaient les restes de la synchondrose basioccipito-basiotique qui eût été complète ([1]) si le petit pont basioccipito-basiotique n'avait pas existé.

Comme la corde dorsale traverse la synchondrose du basiotique avec le basioccipital, ce pont est certainement l'ossification de la corde dorsale et de sa gaîne, ossification qui trouverait, dans un certain sens ([2]), une formation homodynamique dans une réunion osseuse de la dent de l'axis avec le basioccipital par ossification du ligament suspenseur de la dent.

Le fait dont nous signalons la présence dans notre crâne, n'est pas unique, puisque nous avons encore remarqué un pont basioccipito-basiotique dans un crâne normal d'un enfant nouveau-né de la collection de M. Virchow, dans un crâne de fœtus humain de huit mois et dans un crâne de fœtus de cochon cyclope, préparé par M. le professeur Hensen ([3]). Toutefois nous sommes heureux de constater, dans notre crâne d'idiote âgée de vingt et un ans, la persistance de cet état que nous avons signalé d'autre part chez un nouveau-né et chez un fœtus. Ce crâne présente donc une grande importance pour l'anatomie comparée et nous fournit un appui sérieux pour les théories que nous avons émises sur la partie préexoccipitale ou basiotique de la partie basilaire de l'occipital.

D'après cette théorie, que nous allons passer succinctement en revue, nous admettons *six différents complexes de centres de vertèbres* et *quatre différents complexes de neurapophyses de vertèbres* dans la partie spondylique du crâne. Les relations de ces complexes de centres et de neurapophyses entre eux sont exprimées d'une manière facile à saisir, dans le tableau ci-dessous emprunté, en ajoutant les complexes d'hypapophyses, à mon travail précité sur le basiotique.

([1]) Comme par exemple dans le crâne de fœtus humain cyclope hémicéphale d'environ huit mois, et dans le crâne d'un hémicéphale humain non cyclope de la collection pathologique de M. Virchow, à la Charité de Berlin, décrits dans mon travail sur le basiotique et figurés par les dessins nos 1 à 4.

([2]) Je dis « *dans un certain sens* », parce que au milieu du ligament suspenseur de la dent il se peut encore trouver le dernier reste du centre du proatlas ou de la véritable première vertèbre cervicale des amniotes. Voir P Albrecht : *Note sur le centre du proatlas chez un Macacus arctoïdes, I. Geoffr.* (Bulletin du Musée royal d'histoire naturelle de Belgique, t. II, 1883.)

([3]) Voir les figures 7, 8 et 5 de mon travail sur le basiotique.

Tableau des complexes centraux, des complexes neurapophysiens et des complexes hypapophysiens du crâne spondylique.

Complexes d'hypapophyses.
Vomer (1).
Parasphénoïde (2).

Complexes de neurapophyses gauches.	Complexes de centres de vertèbres.	Complexes de neurapophyses droites.
	6. Crâniostyle (3).	
	5. Mésethmoïde.	
4. Orbitosphénoïde.	4. Basiprésphénoïde.	4. Orbitosphénoïde.
3. Alisphénoïde.	3. Basipostsphénoïde.	3. Alisphénoïde.
2. Périotique (rocher).	2. Basiotique.	2. Périotique (rocher).
1. Exoccipital.	1. Basioccipital.	1. Exoccipital.

Nous voyons par ce tableau quel rôle important le basiotique est appelé à jouer dans la théorie vertébrale du crâne, puisque, d'après mon opinion, il sert de complexe de centres aux périotiques qu'on a presque toujours rejetés hors du crâne spondylique, parce qu'on ne pouvait pas trouver le centre ou le complexe de centres auquel ils appartiennent.

Pour cette raison on les a presque toujours regardés comme des adaptations à l'organe de l'ouïe, tandis que, d'après ma théorie, ils se rangent bien dans le tableau spondylique du crâne comme complexes de neurapophyses appartenant au basiotique.

Le basiotique ne se synostosant jamais entièrement (4) avec les périotiques nous offre un fait d'indépendance homodynamique à

---

(1) Pour le vomer voir p. 158, note.

(2) J'ai déjà signalé en 1878 (*Ueber einen Processus odontoides des Atlas bei den urodelen Amphibien*, Centralblatt für die medicinischen Wissenschaften. Berlin, 1878, nº 32, p. 577) que probablement le parasphénoïde est un complexe d'hypapophyses.

(3) C'est ainsi que j'ai nommé le complexe de centres de vertèbres, qui se présente dans le cartilage ou l'os (*Rhinoceros tichorrhinus*) quadrilatère de la cloison du nez.

(4) Dans notre idiote, la partie la plus postérieure de la suture pétro-basiotique gauche n'existe plus, les deux os étant ici synostosés sur un espace de 4 millimètres.

l'état encore beaucoup plus indépendant gardé par le centre de l'atlas vis-à-vis de ses neurapophyses; néanmoins il faut noter cette différence que les périotiques ne trouvent pas chez les mammifères un appui secondaire, comme les neurapophyses de l'atlas en trouvent dans l'hypapophyse atlanto-proatlantique [1], généralement appelée l'arc ventral de l'atlas, arc qui leur sert de pseudocentre.

Pour ce qui concerne la description du basioccipital de notre idiote, nous avons encore à ajouter que du côté droit du basion nous trouvons un ostéophyte rugueux, du côté gauche deux petits ostéophytes arrondis et sur la ligne médiane à sa face inférieure une crête pharyngienne prononcée.

b) *Exoccipitaux.* — Les exoccipitaux sont synostosés avec le basioccipital et avec l'écaille de l'occipital. La suture exoccipito-mastoïdienne est persistante (pl. III, fig. 5, n° 11); la suture au contraire qui reste généralement entre l'écaille et la partie mastoïdienne du temporal a presque tout à fait disparu dans notre crâne. La masse osseuse qui forme les condyles ainsi que les tubercules jugulaires (*processus anonymi*), est fortement hypérostotique; en outre la direction des condyles n'est pas la même des deux côtés : l'axe du condyle droit fait un angle beaucoup plus aigu du côté postérieur avec l'axe antéro-postérieur du crâne, tandis que l'axe du condyle gauche décrit un angle moins aigu. Sur la face médiale [2] de ces condyles, surtout du condyle droit, il y a des exostoses peu élevées et rugueuses. Les facettes articulaires des condyles sont aplaties et même creusées par la carie; les surfaces usées ont la forme d'une poire, dont la pointe est tournée vers le basioccipital.

Les apophyses jugulaires sont très hypérostotiques; les trous condyliens antérieurs sont très grands; le trou condylien postérieur droit est perméable, le gauche ne l'est pas. Dans les fosses condyliennes postérieures il y a une quantité d'ostéophytes qui se prolongent à gauche dans le trou condylien postérieur. La crête qui sert à l'insertion du grand droit postérieur de la tête et qui commence de chaque côté un peu en arrière de l'apophyse jugulaire

---

[1] Voir mon travail cité sur le proatlas d'un *Macacus*.

[2] J'emploie ce mot dans le sens de M. Henle qui établit une différence entre *médian*, qui s'applique à la ligne médiane, et *médial*, qui signifie seulement dirigé vers la ligne médiane (Henle, *Handbuch der Knochenlehre des Menschen*, 3te Auflage, Braunschweig, 1871, p. 10).

pour aller se perdre à l'extrémité latérale de la ligne courbe inférieure, est excessivement proéminente.

c) *Écaille de l'occipital.* — La suture qui existe généralement entre l'écaille et la partie mastoïdienne du temporal, a presque disparu; elle a laissé de simples traces à la surface extérieure du crâne immédiatement au-dessus du trou mastoïdien.

La suture lambdoïde commence au lambda avec des dentelures n° 3, se continue avec des dentelures plus profondes n° 4 et devient presque linéaire avant de tomber sur la suture pariéto-mastoïdienne, de sorte que l'oblitération de la partie supérieure de la suture occipito-mastoïdienne fait croire au premier abord que la partie mastoïdienne est un appendice de l'écaille; c'est pour la même raison que la région de l'astérion est indéterminable.

A gauche il y a entre l'écaille et la partie mastoïdienne un trou mastoïdien qui tombe dans la gouttière du sinus latéral; à droite il y a deux trous mastoïdiens très larges, l'un entre l'écaille et la partie mastoïdienne et l'autre dans l'écaille elle-même. Tous les deux aboutissent à la gouttière du sinus latéral droit.

La crête occipitale externe et les lignes courbes supérieures et inférieures sont assez bien développées; à 18 millimètres environ au-dessus de la supérieure, il y a une *ligne courbe suprême* (1).

La gouttière du sinus latéral droit est très large, elle mesure 15 millimètres de largeur, tandis que la gauche n'a que 8 millimètres; on voit de même très distinctement la gouttière du sinus occipital postérieur, qui a été également fortement développé. Cette gouttière mesure en largeur près du grand trou occipital 14 millimètres.

Les fosses cérébrales sont excessivement petites, surtout la droite; celle-ci n'a que 28 millimètres de largeur au maximum.

Je peux ajouter ici que plusieurs crânes que j'ai observés récemment, ont la fosse cérébrale droite de l'occipital beaucoup plus petite que la gauche. Cet amoindrissement, quoique je ne veuille pas nier que la scoliocéphalie y contribue, est dû principalement au plus grand développement du sinus transverse droit, qui est, comme nous l'avons vu, dans notre idiote, énorme.

Il y a une crête qui traverse la fosse cérébelleuse de chaque côté

---

(1) Merkel, *Die Linea nuchae suprema,* Leipzig, 1872. — Joseph, *Morphologische Studien am Kopfskelet der Menschen und der Wirbelthiere.* I. Die Gestalt des oberen Theils der Hinterhauptsschuppe als Charakteristikon des menschlichen Kopfes. Breslau, 1873.

dans le sens longitudinal, divisant chaque fosse en deux fossettes, une médiale et une latérale; la médiale est plus large que la latérale.

Si l'on interpose entre l'œil et la lumière l'écaille de l'occipital de notre crâne, on remarque que les fosses cérébrales et cérébelleuses ne sont pas transparentes : effet d'hypérostose.

SPHÉNOÏDE.

Postsphénoïde.

a) *Basipostsphénoïde.* — Le basipostsphénoïde est en synostose avec les alisphénoïdes ainsi qu'avec le basiotique et le basiprésphénoïde. Pour la synostose avec le basiotique, il est certain que la partie osseuse qui semble, au premier coup d'œil, former la partie postérieure du basipostsphénoïde et qui est unie, par le petit pont osseux (pl. III, fig. 8, n° 4) décrit ci-dessus, avec le vrai basioccipital, est en vérité le basiotique soudé au basipostsphénoïde.

La synchondrose basiotico-basipostsphénoïdale a depuis longtemps disparu dans notre crâne. De chaque côté du basiotique il y a une forte suture pétro-basiotique qui se prolonge antérieurement par une suture pétro-basipostsphénoïdale.

La gouttière basilaire et surtout la lame quadrilatère (*dorsum ephippii*) sont beaucoup plus verticales que dans le crâne normal. Il y a de chaque côté du sommet du dos de la selle deux apophyses clinoïdes postérieures [1] (pl. III, fig. 8, n°s 64 et 65) qui sont séparées l'une de l'autre par une échancrure. Puis, tout à la base de la lame quadrilatère, se trouve de chaque côté l'apophyse clinoïde postéro-inférieure de Gruber (pl. III, fig. 8, n° 69). L'apophyse clinoïde postéro-moyenne droite est cassée. La saillie qui forme le bord médial du sillon pour le sinus pétreux inférieur est très bien développée, mais seulement sur la partie de la gouttière basilaire qui est formée par le basiotique.

b) *Alisphénoïdes.* — Les alisphénoïdes sont remarquablement petits dans le sens antéro-postérieur; tout le postsphénoïde, en un

---

[1] Ce sont une apophyse clinoïde postéro-supérieure et une apophyse clinoïde postéro-moyenne de chaque côté; cette dernière n'est pas à confondre avec l'apophyse clinoïde postérieure inférieure de *Gruber* (Beiträge zur Anatomie des Keilbeins und Schlaefenbeins, Mémoire de l'Académie impériale des sciences de St. Pétersbourg, VII série, t. I, n° 3, pl. 1, fig. 3 dd., Pétersbourg, 1859) qui est aussi développée sur le crâne de notre idiote, mais qui est située beaucoup plus bas que notre apophyse clinoïde postéro-moyenne.

mot, est si peu développé dans ce sens qu'on serait tenté de croire qu'une force mécanique a comprimé l'occiput et la racine du nez l'un contre l'autre, de manière à réduire l'étendue antéro-postérieure du postsphénoïde. C'est ainsi que le dos de la selle n'est distant que de 6 millimètres du tubercule de la selle turcique; l'entrée de la fosse pituitaire est donc très rétrécie.

Les trous grands ronds sont relativement très larges, de même les trous ovales; ce dernier est du côté gauche encore beaucoup plus grand que celui du côté droit. Sur la face externe et interne de l'alisphénoïde, du côté externe du trou ovale, on voit très distinctement que l'alisphénoïde se soude avec lui-même (1) de chaque côté; c'est là que se soudent la racine moyenne et la racine postérieure de l'alisphénoïde (2) (voir pl. III, fig. 7, n° 63).

Entre le trou grand rond et le trou ovale de l'alisphénoïde gauche, la substance de l'os est très mince et diaphane. Le trou sphéno-épineux existe de chaque côté; de plus, à gauche nous trouvons un canalicule sphénoïdal (3) très distinct dans la lame qui limite postérieurement le trou ovale, et à droite un petit trou latéralement au trou grand rond, qui conduit à la face temporale de l'apophyse ptérygoïdienne de l'alisphénoïde (4).

La lingula est très longue et soudée avec le rocher, de sorte que le trou déchiré antérieur est divisé en deux; c'est par l'ouverture interne, beaucoup plus grande, que passait la carotide interne; l'ouverture latérale est beaucoup plus petite (voir pl. III, fig. 7) (5).

---

(1) Les sutures d'un os avec lui-même ne sont pas rares; je cite comme telles, la suture des bouts latéraux de la parapophyse et de la diapophyse des vertèbres cervicales des mammifères, ainsi que la suture entre l'extrémité médiale de la racine antérieure et de la racine postérieure des exoccipitaux et la suture entre les deux lèvres qui forment le canal sousorbitaire.

(2) D'après les dénominations de M. Henle, *Handbuch der Knochenlehre,* 3te Auflage, Braunschweig, 1871, page 116.

(3) Henle, *loc. cit.*, p. 118.

(4) Puisque l'aile interne des apophyses ptérygoïdes du sphénoïde est le ptérygoïde tandis que l'aile externe s'ossifie par l'alisphénoïde, l'aile externe de ces apophyses est tout simplement une *apophyse ptérygoïde de l'alisphénoïde* et je propose de lui donner cette dénomination.

(5) Des cas pareils ont été signalés par Gruber dans l'ouvrage cité tout à l'heure, p. 7, tout au commencement du chapitre sur le foramen pétro-sphenoïdeum s. sphéno-petrosum osseum anomalum. Les deux trous, qui sont formés de cette manière, je les trouve dessinés mais pas désignés dans la fig. 3 de la pl. I du travail de l'anatomiste de St. Pétersbourg.

La crête sous-temporale ([1]) et le tubercule épineux sur la face temporale sont fortement développés; l'extrémité inférieure de l'apophyse ptérygoïde de l'alisphénoïde est rudimentaire, mais fortement hypérostotique, de sorte que la fosse ptérygoïdienne n'est presque pas visible.

Le tubercule qui sert de point d'origine au chef externe du muscle droit externe de l'œil est peu développé, tandis que, comme nous le verrons plus tard à la description du frontal, l'épine trochléenne est représentée par une forte apophyse.

Les alisphénoïdes de notre idiote ne se soudent nulle part avec les orbitosphénoïdes; le frontal passe au-dessous des orbitosphénoïdes, qu'il soulève, et laisse une distance considérable entre eux et les alisphénoïdes auxquels il se soude directement (pl. III, fig. 7, n° 14).

c) *Ptérygoïdes.* — Les ptérygoïdes sont hypérostotiques et montrent surtout un accroissement de volume vers leur extrémité inférieure; le crochet est au contraire difforme et petit. On peut dire que l'extrémité inférieure de l'aile externe, le crochet du ptérygoïde et l'apophyse pyramidale du palatin ne font qu'une seule et même masse hypérostotique dans laquelle on n'aperçoit que faiblement les points saillants du crâne normal. De même que l'aile externe, le ptérygoïde est rudimentaire.

Présphénoïde.

Tandis que le postsphénoïde s'est présenté à nous sous une forme très rudimentaire, le présphénoïde nous montre précisément le contraire; il est énorme.

a) *Basipréspheno ïde.* — Quand nous regardons cet os chez notre idiote, la première chose que nous remarquons est la saillie considérable que deux lèvres renversées produisent sur sa face interne.

Ces renflements sont placés transversalement : il y a donc un renflement postérieur et un antérieur; le postérieur nous présente le tubercule de la selle (pl. III, fig. 7, n° 15) tandis que l'antérieur est le bord sphénoïdal (Cruveilhier) ou le limbus sphenoïdalis

---

([1]) Crête soustemporale Cruveilhier, crista infratemporalis Henle, crista alae magnae aut.

(Henle) (pl. III, fig. 7, n° 16) presque invisible dans un crâne normal. Entre ces deux bourrelets il reste la gouttière optique (pl. III, fig. 7, n° 17) rétrécie en fente. Devant le bord sphénoïdal nous trouvons le joug sphénoïdal (Henle) [1] également hypérostotique. A droite il y a une apophyse clinoïde moyenne.

b) *Orbitosphénoïdes.* — Chacun de ces os, d'une grande étendue antéro-postérieure, prend naissance au basiprésphénoïde par deux racines épaisses, qui se recourbent pour former une apophyse clinoïde antérieure très tuméfiée par l'hypérostose et présentant la forme d'une mamelle. Par la scoliose droite du présphénoïde et la rotation des éléments vertébraux qui l'accompagne, l'orbitosphénoïde droit est plus rejeté en arrière que le gauche.

Ethmoïde.

L'ethmoïde nous présente d'abord la forte scoliose gauche de l'apophyse crista galli (voir pl. III, fig. 7), dont le sommet est très hypérostotique. Comme conséquence de cette déviation, nous constatons une scoliose gauche de la lame perpendiculaire de cet os, si considérable que la fosse nasale gauche se trouve réduite à une fente. Inférieurement, là où cette lame se soude avec le vomer, ces deux os deviennent presque horizontaux et forment un entonnoir osseux qui arrive jusqu'à 1 millimètre de la face nasale du maxillaire supérieur gauche.

L'inflexion se produit très brusquement. La paroi supérieure de l'entonnoir ou plutôt du cul-de-sac profond est formée par la lame perpendiculaire de l'ethmoïde; la paroi inférieure par le vomer. Le fond de cet entonnoir est à une distance de 12 millimètres de la ligne médiane. Les parties antéro-internes de la lame criblée manquent dans notre crâne (voir pl. III, fig. 7) et, d'après l'aspect du bord de ces lacunes, ces parties de l'ethmoïde n'ont pas existé à l'état osseux.

Les conduits orbitaires postérieurs et antérieurs, qui existent entre l'ethmoïde et le frontal, sont très grands; les premiers ont une ouverture ronde, tandis que les antérieurs ont la forme d'une fente dirigée dans le sens antéro-postérieur. Comme il n'y a pas de vestige de sinus frontaux, ces canaux sont très courts.

Le labyrinthe gauche est très rudimentaire, le labyrinthe droit bien développé.

---

[1] Henle, *loc. cit.*, p. 10.

Temporaux.

a) *Périotiques.* — Ces os sont très hypérostotiques; la face antérieure n'est pas aussi abrupte qu'elle l'est généralement, car le sillon du sinus pétreux supérieur est très large et aplati. La partie du canal de Fallope, qui est située entre le conduit auditif interne et l'hiatus de Fallope, est entièrement recouverte, et l'hiatus subarcuatus (1) est représenté à gauche par une mince ouverture, tandis qu'il a tout à fait disparu à droite.

L'orifice inférieur du canal du nerf de Jacobson, ainsi que l'orifice inférieur du canal du rameau auriculaire du pneumogastrique sont très bien formés.

L'apophyse mastoïde est saillante et tuméfiée, mais couverte dans toute sa partie antéro-supérieure *par une large apophyse descendante de la partie quadratique de l'écaille temporale* (pl. II, fig. 1, n° 18) (2). C'est, en effet, cette partie de l'écaille temporale qui forme toute la partie antéro-supérieure de l'apophyse dite mastoïde, tandis que, généralement, la synostose précoce de l'apophyse descendante de la partie quadratique de l'écaille temporale avec les périotiques nous empêche de voir le rôle important que l'écaille temporale joue dans la formation de l'apophyse mastoïde : nous sommes donc ici en présence d'un cas très probant de synostose retardée de l'écaille temporale et du périotique dans un crâne rachitique.

En effet, il suffit de comparer l'état des os de notre idiote avec le crâne d'un marsupial ou d'un ongulé, d'un cheval, par exemple, pour se convaincre que l'apophyse descendante de l'écaille temporale, décrite ci-dessus, et qui forme la partie antéro-supérieure

---

(1) Von Tröltsch, *Anatomische Beiträge zur Lehre von der Ohren-Eiterung.* Würzburg, 1869, p. 32.

(2) Dans un mémoire récent (*Sur l'articulation mandibulaire, le cartilage de Meckel et les osselets de l'ouïe avec essai de prouver que l'écaille du temporal des mammifères est composée primitivement d'un squamosal et d'un quadratum.* Bruxelles, Mayolez, 1883), j'ai prouvé que l'écaille du temporal des mammifères est composée primitivement d'un squamosal et d'un quadratum. Dans un crâne humain, qui ne montre pas de séparation entre ces deux éléments primitifs de l'écaille temporale, la frontière entre ces deux os court à peu près avec la crête sous-temporale, de sorte que la crête et toute la partie inférieure à celle-ci, qui envoie en même temps l'apophyse zygomatique, appartient au quadratum, tandis que toute la partie au-dessus de la crête sous-temporale est formée par le véritable squamosal des mammifères.

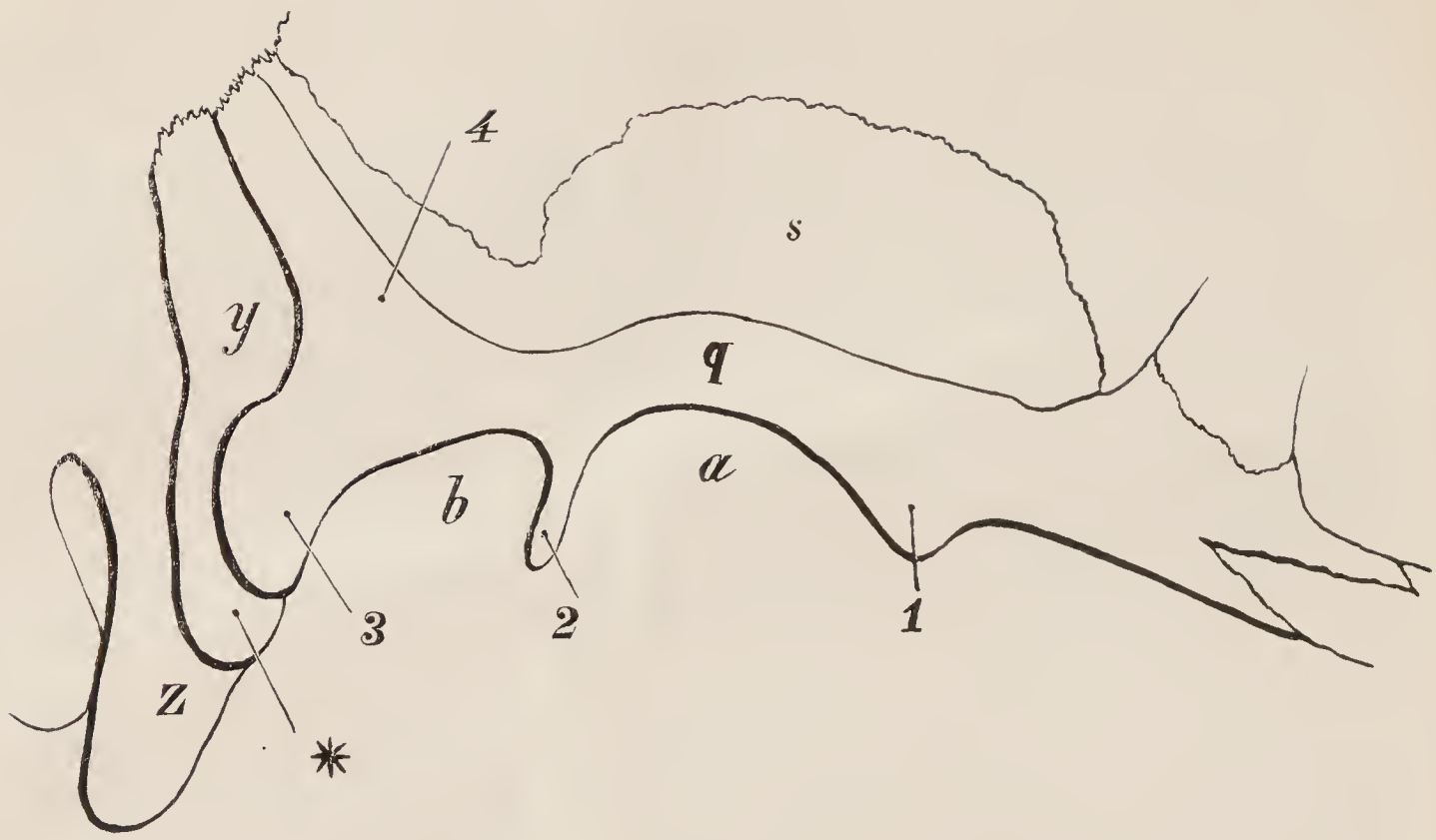

Fig. 1. — *Vue latérale de l'écaille du temporal, de la partie mastoïdienne du temporal et d'une partie de l'exoccipital droits d'un Cheval nouveau-né (schéma).*

s + q Écaille du temporal (squamoso-quadratum).
s Partie squamosale de l'écaille du temporal.
q Partie quadratique de l'écaille du temporal.
1-4. Les quatre racines de l'apophyse zygomatique (les quatre racines du quadratum) [1].
1. Tubercule zygomatique.
a Réceptacle mandibulaire (cavité glénoïde).
2. Apophyse rétromandibulaire (rétroglénoïdale).
b Réceptacle tympanique.
3. Apophyse rétrotympanique (partie quadratique de l'apophyse mastoïde).
4. Crête soustemporale.
y Partie mastoïdienne du temporal.
★ Partie mastoïdienne de l'apophyse mastoïde.
z L'apophyse paramastoïdienne de l'exoccipital.

---

[1] Voir P. Albrecht : *Sur la valeur morphologique de l'articulation mandibulaire, du cartilage de Meckel et des osselets de l'ouïe avec essai de prouver que l'écaille du temporal des mammifères est composée primitivement d'un squamosal et d'un quadratum.* Bruxelles, Mayolez, 1883.

Fig. 2. — *Vue latérale de l'écaille et de la partie mastoïdienne du temporal droites de notre idiote (schéma).*

s + q Écaille du temporal (squamoso-quadratum).
s Partie squamosale de l'écaille du temporal.
q Partie quadratique de l'écaille du temporal.
1-4. Les quatre racines de l'apophyse zygomatique (les quatre racines du quadratum).
1. Tubercule zygomatique.
a Réceptacle mandibulaire (cavité glénoïde).
2. Apophyse rétromandibulaire (rétroglénoïdale).
b Réceptacle tympanique.
3. Apophyse rétrotympanique (partie quadratique de l'apophyse mastoïde).
4. Crête soustemporale.
y Partie mastoïdienne du temporal.
* Partie mastoïdienne de l'apophyse mastoïde.

de l'apophyse mastoïde, est l'homologue de l'apophyse rétrotympanique ([1]) de l'écaille temporale du cheval.

Cet intéressant arrêt de développement, qui est si important au point de vue de l'anatomie comparée de l'écaille temporale, a pour cause la non-synostose atavique de la suture quadrato-mastoïdienne ([2]).

Comme le sommet de l'apophyse mastoïde est, par suite du rachitisme, infléchi en dedans, la rainure digastrique et le sillon de l'artère occipitale sont très rétrécis.

b) *Écaille temporale.* — Ce complexe d'os qui porte, comme nous venons de le voir, une nouvelle apophyse descendante ou rétrotympanique, non encore décrite chez l'homme, présente en outre plusieurs dispositions intéressantes.

La crête soustemporale ou crista infratemporalis ([3]), comme je propose de l'appeler, est fortement prononcée et divise la surface externe de l'écaille temporale en deux champs, un champ antéro-supérieur beaucoup plus grand qui donne insertion au muscle temporal, et un champ postéro-inférieur plus petit auquel appartient l'apophyse zygomatique. Ces deux champs ne sont pas toujours si nettement séparés l'un de l'autre.

En nous laissant guider par ce fait, que l'apophyse rétrotympanique de l'écaille temporale ne s'est pas soudée dans notre crâne d'idiote avec la partie mastoïdienne, nous sommes porté à croire que toujours l'apophyse zygomatique de l'écaille temporale chez l'homme prend son origine par quatre racines, qui sont, comptés d'avant en arrière, 1° le tubercule articulaire, 2° l'apophyse rétromandibulaire ([4]), 3° l'apophyse rétrotympanique, et 4° la crête soustemporale.

La gouttière du sinus pétro-squameux, qui est bordée de plaques

---

([1]) *Posttympanic process.* Voir Flower, *An introduction to the osteology of the mammalia*, 2nd edition. London, 1876, p. 164.

([2]) Un dernier reste de cette suture se trouve très souvent sur l'apophyse mastoïde, même de crânes humains adultes, mais n'a pas été compris jusqu'à présent.

([3]) *Linea temporalis*, Henle, *loc. cit.*, p. 145.

([4]) L'apophyse rétromandibulaire ou rétroglénoïdale (postglenoïdal processus, Flower, *loc. cit.*), si généralement connue chez les autres mammifères, est représentée chez l'homme par une saillie plus ou moins forte qui se trouve derrière la cavité glénoïde et qui a pour but d'empêcher la luxation de la mâchoire inférieure en arrière. Cette apophyse est rudimentaire chez l'homme.

ostéophytiques, aboutit de chaque côté par un foramen jugulare spurium ([1]) (voir pl. III, fig. 5, n° 25) sur l'extrémité interne de l'apophyse rétromandibulaire. Je profite de l'occasion pour signaler ici que le foramen jugulare spurium de Luschka est le foramen postglénoïdal de Flower ([2]). Sur le bord tympanique ([3]) des écailles temporales de notre idiote on trouve de chaque côté un tubercule obtus de 4 millimètres de hauteur (voir pl. II, fig. 1, n° 20) que je n'ai jamais vu jusqu'à présent et qui a probablement servi à l'insertion du ligament supérieur du pavillon de l'oreille. Je propose de l'appeler apophyse auriculaire du quadratum ou de l'écaille temporale (*processus auricularis*).

Quand on interpose la partie temporale du squamosal de notre idiote entre la lumière et l'œil, on remarque que, par l'hypérostose excessive, elle n'est pas transparente comme à l'état normal.

c) *Apophyses styloïdes.* — Ces apophyses sont brisées, mais leurs troncs montrent qu'elles ont été très bien développées ; devant elles se trouvent les énormes apophyses vaginales styloïdiennes des tympaniques (pl. III, fig. 5, n° 24).

d) *Tympaniques.* — Le tympanique forme de chaque côté une apophyse vaginale styloïdienne (Cruveilhier) ([4]) qui surpasse en longueur tout ce qui a été vu d'elle jusqu'à présent : elle a à droite 18 millimètres, à gauche 2 centimètres de hauteur. Dans tous les cas que j'ai observés jusqu'à présent, cette apophyse constitue l'extrémité inférieure du *tympanique*, et je crois pouvoir me permettre de corriger dans ce sens les suppositions de MM. Henle ([5]) et Cruveilhier, qui font dériver l'apophyse vaginale styloïdienne du *rocher*.

Pariétaux.

Les pariétaux sont séparés par des sutures l'un de l'autre, de l'écaille temporale, de la partie mastoïdienne et de l'occipital.

La suture sagittale est divisée à peu près en trois régions d'une étendue égale : antérieurement on trouve de petites dentelures

---

([1]) Luschka, *Zeitschr. für ration. Medecin.* 1859, 3te Reihe, VII, p. 72.
([2]) Flower, *loc. cit.*, p. 121.
([3]) *Margo tympanicus*, Henle, *loc. cit.*, p. 144.
([4]) Cruveilhier, *Traité d'anatomie descriptive*, 5e édit., Paris, 1871, t. I, p. 104.
([5]) Henle, *loc. cit.*, p. 158.

n° 3; dans la deuxième région, un gros zigzag du même numéro; enfin la troisième région, représentée par l'obélion, est presque linéaire (voir pl. III, fig. 6). De chaque côté de l'obélion et vers son milieu sont situés les trous pariétaux dont le gauche seul est bien développé et perméable.

Le pariétal gauche est synostosé avec le frontal, de sorte qu'il ne reste qu'un vestige de la suture coronale gauche à la face externe du crâne. Cette dernière trace de la suture est linéaire et s'étend, quand on mesure la corde de la courbe décrite, à 4 centimètres au-dessus du ptérion gauche (voir pl. II, fig. 2, n° 26). Au contraire, le pariétal et le frontal droits restent séparés. La suture coronale droite est singulièrement conformée : à partir de la suture sagittale elle fait d'abord une grande courbe linéaire, dont la corde mesure 14 millimètres (voir pl. III, fig. 6) [1]. La courbe est ouverte vers l'occiput. A partir de là la suture décrit une deuxième courbe, mais plus petite, ouverte dans le même sens et qui se continue sur une longueur de 27 millimètres avec des dentelures n° 2; vient ensuite une partie de 43 millimètres avec de fortes dentelures n° 4, dont la direction est antéro-externe; enfin la suture devient entièrement linéaire et tombe de cette manière sur le ptérion droit (voir pl. III, fig. 6, et pl. II, fig. 1 et 2). Sur les bords des sillons vasculaires il y a quelques plaques ostéophytiques moins développées que celles des gouttières pétro-squameuses.

Ce qui est très intéressant dans notre crâne, c'est que nous avons à droite le ptérion normal, à gauche le ptérion renversé. Ce renversement du ptérion gauche se fait d'une manière assez remarquable; c'est pourquoi je l'ai fait représenter dans la planche III, figure 10 : le contact de l'alisphénoïde et du pariétal n'est pas empêché, comme on le voit généralement dans le ptérion renversé, par un bourgeon du squamosal qui passe entre les deux pour se souder au frontal, mais il se fait par l'intervention de deux bourgeons, un supérieur et un inférieur. L'inférieur (voir pl. III, fig. 10, n° 27) se présente sous forme d'une lame osseuse qui passe du squamosal au frontal, se soudant en bas avec l'alisphénoïde, en avant avec le frontal, en haut avec le bourgeon supérieur. Le supérieur (pl. III, fig. 10, n° 28),

---

[1] J'ai d'abord pensé que cette première courbe était une cassure post mortem, tellement sa forme est étrange. Alors la partie de la suture coronale droite entre le commencement médial de la deuxième courbe et la suture sagittale eût été synostosée. Mais l'avis de M. Houzé étant qu'il ne s'agit pas de cassure, je n'ai pas hésité à me ranger à son opinion.

au contraire, est formé par une lame osseuse qui prend son origine au frontal et passe à l'écaille temporale se soudant en haut avec le pariétal, en arrière avec l'écaille temporale et en bas avec le bourgeon inférieur. La séparation du pariétal et de l'alisphénoïde gauches est donc produite dans ce cas par *deux* bourgeons, un inférieur, qui provient de l'écaille temporale, et un supérieur, qui provient du frontal.

On constate également le renversement du ptérion gauche à la face interne du crâne; mais la disposition est plus simple : le frontal et le squamosal sont réunis par une lame osseuse, qui sépare le pariétal et l'alisphénoïde. Comme, par suite d'un développement plus avancé de la lame vitrée, il ne reste pas de vestige de la suture squamoso-frontale à la face interne du crâne, il nous est impossible de dire auquel des deux os le bourgeon d'union appartient; nous pouvons encore moins constater l'existence d'un double bourgeon comme à la face externe.

Le ptérion droit se présente dans les mêmes conditions à la face interne et à la face externe du crâne.

Frontaux.

Ils sont remarquablement développés. Les deux lames de tissu compacte, qui forment les parties frontales, sont très rapprochées l'une de l'autre (2 millimètres au minimum), ce qui donne peu d'épaisseur à l'os, et le diploë est très dense. Nous ne trouvons pas de vestige des sinus frontaux. D'un autre côté, les voûtes orbitaires sont transparentes. Par la scoliose gauche de l'ethmoïde, le frontal droit est poussé plus en avant que le gauche.

La suture métopique persiste sur tout son trajet avec des dentelures n° 2, mais au lieu de tomber entre les deux nasaux, elle tombe sur l'os nasal supérieur gauche (voir pl. II, fig. II). Cette intéressante anomalie est due à un arrangement particulier des frontaux, qui séparent, par un coin interposé entre les deux nasaux, les parties supérieures de ces deux os. Le coin internasal est formé, comme on le verra distinctement sur la figure 2 de la planche II, aussi bien par le frontal droit que par le frontal gauche; toutefois, c'est surtout aux dépens du frontal droit que ce coin internasal s'est développé : le frontal droit avance en effet de $3\,^1/_2$ millimètres plus que le gauche; il se soude donc avec le nasal droit et avec le nasal supérieur gauche, tandis que le frontal gauche, qui est resté en arrière, ne se soude qu'avec le nasal supérieur gauche.

Un autre fait extraordinaire que nous remarquons aux parties nasales des frontaux, c'est que chaque frontal sépare par un bourgeon latéral naso-susmaxillaire la partie supérieure du nasal de la partie supérieure de l'apophyse montante du maxillaire supérieur (pl, II, fig. 2, n° 36).

A 23 millimètres au-dessus de l'origine nasale de la suture métopique, les deux frontaux, s'amincissant sur leurs bords internes, laissent entre eux une lacune de 2 $^1/_2$ millimètres de largeur maximum sur 1 centimètre de hauteur (pl. II, fig. 2, n° 40) (1).

Je tiens à constater que, comme il n'y a pas de bifurcation antérieure de la suture métopique dans notre crâne, nous ne trouvons pas d'os épinasal (2).

Les arcades susorbitaires décrivent une ligne courbe très prononcée, ayant la forme d'une ogive dont le sommet est reporté vers le côté nasal.

L'apophyse zygomatique de chaque frontal se soude postérieurement avec l'alisphénoïde; mais, bien qu'elle soit dentelée à son bord antéro-inférieur, elle ne se soude pas avec l'os malaire. Par la fente ou le diastème fronto-malaire qui persiste de cette manière, l'orbite communique avec la fosse temporale (pl. II, fig. 1, n° 34 et fig. 2, n° 34, pl. III, fig. 9, n° 34 et fig. 10, n° 34).

Par suite du fait, que nous relèverons plus tard, que les arcades sousorbitaires ont une forme d'ogive renversée, les orbites ont l'air d'avoir été tirées en sens inverse vers le haut et le bas et disjointes au point de détruire la suture fronto-malaire.

Nous constatons donc dans les orbites de notre crâne la tendance contraire à celle qui a défiguré le crâne lui-même.

Ce dernier a l'air d'avoir été comprimé d'avant en arrière par deux forces convergentes qui eussent réussi à raccourcir surtout le postsphénoïde dans le sens antéro-postérieur.

Les orbites au contraire ont l'air d'avoir été élargies par deux forces divergentes qui eussent réussi à arracher l'apophyse zygomatique des frontaux de l'apophyse frontale des os malaires.

Par ce procès les voûtes des orbites, formées par les parties orbi-

---

(1) Ce trou est dû à un arrêt de développement; je l'ai aussi constaté sur un crâne de cochon cyclope, préparé par M. le professeur Hensen (P. Albrecht, *Mémoire sur le basiotique*, etc., p. 10).

(2) Cet os intéressant est décrit par MM. Kupffer et Bessel-Hagen sous le nom d'os supranasal dans leur excellent mémoire intitulé : *Schædel und Skelete der anthropologischen Sammlungen zu Kœnigsberg i/Pr.*

taires des frontaux, sont, comme l'a déjà remarqué M. Ideler, placées beaucoup plus verticalement ; je peux ajouter qu'elles forment un angle d'environ 45° avec le plan horizontal de l'orbite.

Les épines trochléennes sont fortement développées. Les conduits orbitaires internes antérieurs et postérieurs, comme nous l'avons constaté dans la description de l'ethmoïde, sont relativement très larges, et puisqu'il n'y a pas de sinus frontaux, ils ne forment pas des canaux, mais de simples trous.

L'os frontal ne se soude pas avec l'os unguis, ni d'un côté ni de l'autre, mais il en est séparé par l'apophyse montante de la mâchoire supérieure et l'os planum de l'éthmoïde, qui arrivent en contact au-dessus de lui.

Nasaux [1].

Le nasal droit a été brisé après la mort : il n'en reste que le fragment supérieur. Du côté gauche il y a deux nasaux, un supérieur (voir pl. II, fig. 2, n° 38) et un inférieur (voir pl. II, fig 2, n° 39); vers le bord médial ces deux nasaux gauches se soudent et sont même mobiles l'un sur l'autre dans leur suture, ce qui prouve à l'évidence que l'os nasal gauche a été ossifié au moins par deux points d'ossification.

Extérieurement, il reste une lacune entre l'os nasal supérieur gauche et l'os nasal inférieur gauche (voir pl. II, fig. 2). Cette lacune a été remplie probablement pendant la vie par le prolongement remarquable de l'apophyse naso-susmaxillaire du frontal gauche (voir pl. II, fig. 2, n° 36) qui sépare de ce côté la partie supérieure du nasal supérieur gauche de l'apophyse montante de la mâchoire supérieure gauche.

Les nasaux sont en outre *très étroits* et, comme je l'ai déjà fait remarquer à la description du frontal, ils sont séparés entre eux et de la partie supérieure de l'apophyse montante des mâchoires supérieures, par les prolongements des frontaux en forme de coins : entre eux par le coin internasal, des susmaxillaires par les coins naso-susmaxillaires.

---

[1] Les nasaux sont, d'après mon opinion, des os du crâne, et non des os de la face puisqu'ils couvrent en qualité d'os intégumentaux le mésethmoïde qui appartient, comme l'a d'abord constaté M. von Kölliker (*Entwicklungsgeschichte des Menschen und der höheren Thiere*, 2te Auflage. Leipzig, 1879, p. 459), à l'axe spondylique du crâne.

D'après les coulisses du bord antérieur des apophyses montantes des mâchoires supérieures, on peut supposer que le nasal droit s'est prolongé jusqu'à l'angle saillant qui existe entre la partie qui borde l'ouverture pyriforme et la partie qui sert à la soudure naso-susmaxillaire. D'un autre côté, on peut admettre, en constatant que le bord antérieur de l'apophyse montante de la mâchoire supérieure gauche est tranchant, que l'os nasal inférieur gauche ne s'est pas étendu plus bas et qu'il est conservé dans l'état qu'il avait pendant la vie.

Les nasaux ont suivi la déviation de gauche à droite de la partie antérieure de l'ethmoïde (voir pour tous ces faits pl. II, fig. 2).

Vomer [1].

Le vomer montre, de même que le mésethmoïde, auquel il s'attache, une forte scoliose à gauche, et, comme nous l'avons déjà vu dans la description de ce dernier os, le milieu de son bord supérieur devient brusquement horizontal pour former le profond entonnoir ethmoïdo-vomérien dont nous avons parlé.

---

[1] A mon avis, le vomer est un os du crâne et pas un os de la face, puisque cet os constitue, d'après mon opinion, un complexe d'hypapophyses appartenant à deux complexes de centres de vertèbres, qui se présentent sous le mésethmoïde et le craniostyle. Donc chez l'homme nous n'aurions qu'une seule véritable simple hypapophyse de l'axe spondylique : *le pseudocentre ou l'arc ventral de l'atlas*, et qu'un véritable complexe d'hypapophyses : *le vomer*, un second complexe d'hypapophyses du crâne, *le parasphénoïde* qui se trouve chez les vertébrés inférieurs étant perdu. Les hypapophyses se sont soudées pour former un complexe d'hypapophyses d'après l'exemple des centres auxquels elles appartiennent. D'autre côté, chez tous les amniotes à longue queue, nous avons une grande quantité d'hypapophyses (os en chevron) entre les centres des vertèbres de la queue. C'est encore une ressemblance entre l'extrémité caudale et l'extrémité crânienne de l'axe spondylique : toutes deux montrent dans les os en chevron, d'un côté, et dans le pseudocentre de l'atlas, le parasphénoïde et le vomer, d'un autre côté, une quantité d'hypapophyses qui, à l'exception du Hatteria, (voir P. Albrecht : *Note sur le rudiment de proatlas sur un exemplaire de* Hatteria punctata Gray, Bull. du musée royal d'histoire nat. de Belgique, t. II, p. 190), sont perdues dans la partie spondylique du squelette située entre les deux régions terminales pourvues d'hypapophyses. Comme complexe d'hypapophyses, le vomer appartient naturellement au crâne, auquel je propose de le rattacher, et non à la face. De même, pour ma part, le mésethmoïde se composant de la lame perpendiculaire, de l'apophyse crista galli et de la lame criblée, fait partie du crâne spondylique, tandis que tout le reste de l'ethmoïde, les exethmoïdes, n'ont rien à faire avec le crâne, mais appartiennent à la face.

OS DE LA FACE.

Machoire inférieure.

Le maxillaire inférieur est un des os des plus remarquables dans ce crâne extraordinaire. Malheureusement la branche droite est perdue.

L'aspect général de cet os est à peu près celui de la mâchoire inférieure d'un vieillard : la face antérieure du corps forme avec le plan horizontal un angle d'à peu près 45°, et dans le même plan oblique sont posées les alvéoles des dents et les dents elles-mêmes, qui sont de cette manière excessivement *opisthognathes* (1).

L'éminence mentonnière est très saillante, mais l'apophyse alvéolaire, au lieu de faire un angle obtus avec elle, est située dans le même plan, effet de l'opisthognathisme.

La substance osseuse du corps est très épaisse, surtout sur les lignes mylo-hyoïdiennes et la symphyse; au contraire, dans la branche gauche elle est excessivement réduite. Quand on place cet os entre la lumière et l'œil, il y a une partie non transparente qui commence au condyle et traverse la branche obliquement jusqu'au point où son bord antérieur touche le bord supérieur du corps. Les deux triangles qui résultent de cette disposition, l'un au-dessus dont la pointe est dirigée en bas, l'autre au-dessous dont la pointe est dirigée en haut, sont d'une transparence complète. Le triangle supérieur porte l'apophyse coronoïde; l'inférieur l'angle de la mâchoire.

Les dents présentent la lésion de la microdontie rachitique. Il y a à gauche deux dents incisives, une dent canine, la première prémolaire; la seconde prémolaire est tombée pendant la vie, son alvéole est résorbée au point que le bord supérieur de la mâchoire à cette place est tout à fait tranchant; la première molaire est tout à fait percée; la deuxième est à demi percée; enfin la couronne de la troisième molaire est très visible au fond de son alvéole, mais elle n'est pas encore percée. A droite nous trouvons deux incisives,

---

(1) Je propose d'appeler *opisthognathisme* la position oblique des dents et de leurs alvéoles dans un sens tel que les couronnes des dents sont placées plus en arrière, les racines plus en avant.

une canine, la première prémolaire, la seconde prémolaire perdue pendant la vie, la couronne de la première molaire visible dans son alvéole, mais pas encore percée; la deuxième molaire est invisible, toutefois, à en juger par le gonflement de cette partie de l'apophyse alvéolaire, elle est contenue dans son alvéole encore fermée; la troisième molaire est percée.

Les dents incisives, canines et prémolaires sont dans un état de carie avancé, l'émail des couronnes a entièrement disparu et il ne reste rien que des tronçons difformes de dentine; les couronnes des dents de sagesse sont intactes.

On ne voit aucun vestige de la fossette digastrique droite, tandis qu'à gauche, on peut considérer une très légère excavation comme représentant cette fossette.

Il n'y a que deux apophyses géni, qui sont probablement les apophyses génio-hyoïdiennes. Elles ont une dimension extraordinaire, comme on peut le voir sur la face inférieure de la mâchoire (pl. II, fig. 4). Elles ont chacune la forme de deux cônes réunis par leur base; le cône inférieur est soudé du côté médial avec le cône inférieur de l'autre côté. Les cônes supérieurs s'écartent l'un de l'autre (voir pl. II, fig. 3 et 4). La pointe du cône double gauche est brisée (pl. II, fig. 3 et 4, n° 42), la pointe du droit bien conservée. Ce dernier mesure de la pointe de son cône inférieur jusqu'à la pointe de son cône supérieur 9 millimètres (pl. II, fig. 3 et 4, n° 41).

A la partie inférieure, où les pointes des deux cônes inférieurs se touchent, il existe une fossette qui conduit dans un trou profond et qui nous rappellerait la *fossula supraspinata* de Virchow [1], si elle n'était pas placée *au-dessous* des apophyses géni.

Puisque les recherches de M. Virchow ont ouvert un nouveau champ à l'anatomie de la mâchoire inférieure, je propose d'appeler la fossette qui se trouve sur notre mâchoire *au-dessous* des apophyses génio-hyoïdiennes, la fossette sous-épineuse (*fossula infraspinata*). Avec une sonde on peut pénétrer dans le cul de sac qui occupe le fond de cette fossette jusqu'à une distance de 3 millimètres.

A leur face supérieure les deux cônes doubles sont un peu excavés (voir pl. II, fig. 3). Leurs bords internes forment de petites crêtes qui montent à une certaine distance sur la face postérieure du corps

---

[1] Voir le travail important sur ce sujet dans le mémoire récent de Virchow : *Der Kiefer aus der Schipka-Höhle und der Kiefer von* « La Naulette ». *Zeitschrift für Ethnologie;* Berlin, 1882, t. XIV, p. 306.

de la mâchoire, laissant deux petites fentes sur la ligne médiane, l'une au-dessus de l'autre (pl. II, fig. 3, n°s 44 et 45); peut-être faut-il y voir des formations homologues à la fossette sus-épineuse de Virchow.

Le trou mentonnier est placé de chaque côté entre les alvéoles de la canine et de la première prémolaire. A gauche : il mesure 6 millimètres de haut sur 5 de large; il est deux fois plus grand qu'à droite.

La branche gauche de la mâchoire inférieure forme avec le corps un angle de 120 degrés; elle est très peu développée dans le sens antéro-postérieur; la largeur maximum n'est que de 25 millimètres et la largeur minimum de 22 millimètres. Il s'ensuit que l'apophyse coronoïde est très rapprochée du condyle et que l'échancrure sigmoïde est très courte.

Au-dessous du bord externe du condyle nous remarquons une apophyse *hypocondylienne* d'une saillie de 3 $^1/_2$ millimètres (pl. II, fig. 3, n° 46).

Vis-à-vis de la lingula, qui limite l'orifice interne du canal dentaire inférieur, on trouve au bord postérieur de la branche gauche, une apophyse présentant une inflexion interne d'une saillie de 2 millimètres, que je propose d'appeler l'*antilingula* (pl. II, fig. 3, n° 47).

L'angle de la mandibule est fortement infléchi en dedans, tandis que dans le crâne normal il est courbé plus ou moins en dehors. Il porte en outre, du côté interne, des petites crêtes musculaires qui servent à l'insertion du ptérygoïdien interne. Le grand développement de ces *crêtes ptérygoïdiennes,* comme je propose de les appeler, est pithécoïde. Dans l'angle infléchi en dedans nous avons au contraire une ressemblance avec l'angle de la mâchoire inférieure des marsupiaux; je n'oserai cependant pas prononcer ici le mot atavisme, parce que je crois que le fait a une cause plus vraisemblable dans le rachitisme de notre idiote. Ce serait le ptérygoïde interne qui par ces contractions aurait provoqué l'inflexion de l'angle.

Machoires supérieures.

Les mâchoires supérieures sont très petites et la substance osseuse est atrophiée. Il ne reste pas de trace des sutures incisives.

A la mâchoire supérieure gauche nous trouvons les alvéoles des deux dents incisives, de la canine, de la première prémolaire, de la deuxième molaire et de la troisième molaire, dont les dents ont été toutes perdues après la mort. La paroi antérieure des alvéoles

des dents incisives de la canine, ainsi que la paroi externe de l'alvéole de la première prémolaire sont beaucoup endommagées et brisées. La deuxième prémolaire a été perdue pendant la vie, la première molaire est percée et montre une couronne cariée. La mâchoire supérieure droite nous présente l'alvéole de la première incisive, dont la dent a été perdue après la mort, la seconde dent incivise dans un état de carie prononcée, l'alvéole de la anine, qui a été perdue après la mort, la première prémolaire, rongée jusqu'au col par la carie, la seconde prémolaire perdue pendant la vie, la première et la deuxième molaire perdues après la mort, la couronne de la troisième molaire non encore percée, mais bien visible dans son alvéole.

Les quatre dents qui restent des mâchoires supérieures ont tous les signes du rachitisme et de la microdontie.

Il n'y a qu'un léger prognathisme des dents incisives.

Immédiatement au-devant de la suture palato-susmaxillaire, il y a, du côté externe de la face inférieure de l'apophyse palatine de chaque mâchoire supérieure, une tubérosité osseuse assez irrégulière, que j'ai observée dans beaucoup de crânes sous la forme d'une épine à plusieurs pointes, et que je propose, puisqu'elle se présente souvent, d'appeler *épine paralvéolaire* (*spina paralveolaris*) [1] (pl. III, fig. 5, n° 51).

La voûte du canal sousorbitaire porte de chaque côté la trace d'une suture entre les deux lèvres qui, par leur rapprochement, ont recouvert ce canal. Je propose d'appeler cette suture assez intéressante de cet os avec lui-même, qui s'observe sur beaucoup de crânes normaux, la *suture du canal sousorbitaire* (*sutura canalis infraorbitalis*) (pl. II, fig. 1, n° 52, fig. 2, n° 52).

L'arcade sousorbitaire a la forme d'une ogive renversée dont le sommet est situé en bas et en dehors, tandis que le sommet de l'ogive de l'arcade susorbitaire est situé en haut et plus vers le nez.

La fente sphéno-maxillaire est très large et se soulève par son extrémité latérale pour pénétrer entre l'alisphénoïde et l'os malaire, ce qui, je crois, a été seulement observé jusqu'à présent par M. Magnus, qui a appelé cette fente la fente zygomatico-sphénoï-

---

[1] Ne pas confondre avec la *crête marginale* de MM. Kupffer et Hagen, *loc. cit.*, p. 3, qui est située sur la face palatine de la partie horizontale du palatin, et qui sépare le trou ptérygo-palatin des trous palatins postérieurs.

dale [1]. D'après notre nomenclature elle est une alisphéno-malaire (voir pl. II, fig. 2, n° 53).

Nous avons déjà vu dans la description des frontaux et des nasaux que la partie supérieure de l'apophyse montante de la mâchoire supérieure n'est pas en contact avec la partie supérieure du nasal du même côté, à cause du coin naso-susmaxillaire, prolongement du frontal, et que le sommet de l'apophyse montante touche l'os planum, empêchant de cette manière une suture entre le frontal et l'os unguis. La mâchoire supérieure gauche se soude seulement avec l'os nasal inférieur gauche, tandis qu'il n'est pas en contact avec le nasal supérieur gauche.

Dans l'arcade sousorbitaire gauche, il y a une lacune triangulaire entre la mâchoire supérieure et l'os malaire (pl. II, fig. 2, n° 54), lacune susmaxillo-malaire qui, à en juger par l'aspect de ses bords, a été remplie par un petit os sutural.

Les bords antérieurs des apophyses montantes, ainsi que l'épine nasale antéro-inférieure, sont tournés, comme les nasaux et les parties antérieures de la lame perpendiculaire et du vomer, de gauche à droite : ce sont des effets de la scoliose gauche du méseth-moïde.

Palatins.

Les lames horizontales et verticales sont minces, tandis que l'apophyse pyramidale forme une seule et même masse hyperostotique et synostosée avec l'apophyse ptérygoïde de l'alisphénoïde et le ptérygoïde.

Malaires.

Les malaires présentent une conformation si extraordinaire qu'ils méritent une description spéciale.

I. *Malaire gauche.* — Le malaire gauche est le plus simple des deux; il se soude à la mâchoire supérieure, à l'apophyse zygomatique du temporal et par quelques dentelures à la partie supérieure du bord antéro-externe de l'alisphénoïde. Comme il ne se soude pas avec la partie inférieure de cet os, il reste, comme nous l'avons vu tout à l'heure, une large fente sphéno-malaire, qui se rétrécit en haut et qui se continue avec la fente sphéno-maxillaire en bas.

---

[1] H Magnus, *Archiv für pathologische Anatomie und Physiologie*, t XLVII, p. 215.

L'apophyse frontale du malaire, qui est néanmoins fortement dentelée, comme l'est aussi l'apophyse zygomatique du frontal, ne se soude pas avec cette apophyse; cela constitue une théromorphie dont je ne connais pas un seul exemple chez l'homme. A l'arcade sousorbitaire il y a, comme nous avons déjà vu à propos de la description de la mâchoire supérieure, une petite lacune susmaxillo-malaire qui, à en juger d'après ses bords, a probablement été remplie par un petit os sutural. Toutefois cet os eût été beaucoup trop petit pour que l'on pût songer à un malaire biparti, comme du côté droit.

La suture entre la partie quadratique de l'écaille du temporal et le malaire s'effectue de la manière si bien décrite par Gruber (1) et Virchow (2), de sorte que sur la face faciale du malaire la distance entre l'apophyse zygomatique du temporal et l'apophyse zygomatique de la mâchoire supérieure est beaucoup plus grande que sur la surface temporale du malaire : le minimum de leur distance mesure sur la face externe 17 millimètres, sur la face temporale 3 millimètres. L'arc intrajugal (3) est donc presque fermé.

Une disposition particulière de l'apophyse zygomatique de la mâchoire supérieure gauche (et comme nous verrons plus tard aussi de la droite), que je ne vois décrite ni dans Gruber ni dans Virchow, c'est que cette apophyse envoie un prolongement en haut et couvre presque toute la partie médiale de la face temporale de l'apophyse sphéno-frontale du malaire.

Il n'y a pas de trace de suture transverse sur le malaire gauche et même l'angle de Virchow (4), de la suture quadrato-malaire du sommet duquel la suture transverse du malaire prend son origine, n'existe pas.

Le conduit orbito-temporal existe, de même que le conduit orbito-facial; ce dernier n'est pas cependant aussi large qu'à droite.

II. *Malaire droit.* — Le malaire droit est biparti, mais nous ne sommes pas ici en présence d'un malaire biparti par suture trans-

---

(1) Gruber, *Monographie über das zweigetheilte Jochbein — Os zygomaticum bipartitum — bei dem Menschen und den Säugethieren.* Wien, 1873.

(2) Virchow, *Ueber die ethnologische Bedeutung des Os malare bipartitum.* Monatsberichte der königl. preuss. Akademie der Wissenschaften. Jahrgang 1881, p. 230.

(3) Arc infrajugal de Gruber, *loc. cit.,* arc rétrojugal de Virchow, *loc. cit.,* p. 245.

(4) Virchow, *loc. cit.,* p. 252.

versale, *os japonicum*, Hilgendorf ([1]), mais d'un malaire biparti par suture longitudinale ou verticale. La suture entre ces deux malaires est telle que les deux os sont mobiles l'un sur l'autre.

La suture malaire longitudinale, qu'on voit exactement dessinée dans la pl. III, fig. 9, n° 60, traverse dans toute sa longueur le conduit orbito-facial (pl. III, fig. 9, n° 61), qui est plus large que le même conduit du côté gauche, de sorte que nous avons un malaire antérieur (pl. III, fig. 9, n° 55) et un malaire postérieur (pl. III, fig. 9, n° 56), tandis que, dans le cas de suture malaire transverse, on trouve un os malaire supérieur et un os malaire inférieur.

α) *Os malaire antérieur droit.* — L'os malaire antérieur droit forme la partie malaire de l'arcade sousorbitaire ; il se soude en bas et en dedans avec la mâchoire supérieure, en dehors et en haut avec l'os malaire postérieur de son côté. Le malaire antérieur ne se soude donc ni avec le frontal, ni avec l'alisphénoïde.

La suture entre la mâchoire supérieure et le malaire antérieur prend, dans l'orbite, une direction parallèle à celle du conduit sousorbitaire; à la face, elle est d'abord parallèle à la suture du canal sousorbitaire, puis elle s'infléchit subitement à angle obtus pour gagner le malaire postérieur (voir pl. III, fig. 9).

Entre les deux malaires passe le conduit orbito-facial ; le conduit orbito-temporal manque.

β) *Os malaire postérieur droit.* — L'os malaire postérieur, qui est beaucoup plus fort que l'antérieur, ne montre aucune trace de suture transverse ; l'angle de Virchow de la suture quadrato-malaire est également absent. Il se soude non seulement avec la partie quadratique de l'écaille du temporal, mais encore par des sutures très mobiles avec l'alisphénoïde, le malaire antérieur et la mâchoire supérieure de son côté. Le malaire postérieur droit ne se soude donc pas avec le frontal ; il y a donc absence de la suture fronto-malaire des deux côtés.

Quoique l'apophyse zygomatique du frontal et l'apophyse frontale du malaire postérieur droit ne se soudent pas, elles sont, comme du côté gauche, fortement dentelées.

La suture sphéno-malaire se fait comme du côté gauche par quelques dentelures.

Quant au rapprochement entre la partie quadratique de l'écaille

---

([5]) Hilgendorf, *Mittheilungen der deutschen Gesellschaft für Natur- und Völkerkunde Ostasiens*. Yokohama. Heft 3, September 1873, p. 1.

du temporal et la mâchoire supérieure du côté droit, la distance minimum de l'apophyse zygomatique du temporal et de l'apophyse zygomatique de la mâchoire supérieure est, du côté facial du malaire postérieur, de 15 millimètres, tandis que le minimum de distance entre ces os, du côté temporal du malaire postérieur, est de 4 millimètres.

Comme du côté gauche, la mâchoire supérieure envoie un prolongement en haut qui recouvre presque toute la partie médiale de la face temporale de l'apophyse sphéno-frontale du malaire postérieur.

Conclusions sur le développement du malaire.

Si je compare l'état des deux malaires droits de notre crâne avec les recherches de Virchow, il me semble incontestable qu'il y a trois os malaires différents pour lesquels je propose les noms de *prémalaire, postmalaire* (1) et *hypomalaire.*

Dans « l'os japonais », l'existence d'une suture transverse forme un os malaire supérieur et un os malaire inférieur ; or, le prémalaire réuni au postmalaire se trouve alors séparé de l'hypomalaire.

Dans le cas de notre idiote, l'existence du côté droit d'une suture verticale forme un malaire antérieur et un malaire postérieur : le prémalaire, dans ce cas, est séparé du postmalaire réuni à l'hypomalaire.

Quoique je ne veuille pas affirmer que le malaire se développe toujours par trois points d'ossification (2) correspondant à mes trois malaires, il est cependant constaté par les faits rapportés par Gruber et Virchow d'une part, et par moi d'autre part, que ces malaires peuvent acquérir un développement indépendant.

Grâce à l'obligeance de M. le Dr Héger, professeur à l'Université de Bruxelles, j'ai eu l'occasion de faire des recherches sur l'os japonais d'un crâne des îles Philippines (collection de l'Université) et de comparer cet os avec le malaire biparti droit de notre idiote.

Je puis encore citer un cas semblable dans la littérature, bien qu'il soit toujours très difficile de juger de préparations qu'on ne

---

(1) Le *postmalaire* n'est pas à confondre avec le « malaire postérieur » que notre idiote possède du côté droit, ce dernier os étant formé, comme nous le verrons ci-dessous, du postmalaire + l'hypomalaire.

(2) Les remarques de MM. Rambaud et Renault sur l'ossification du malaire de trois points d'ossification sont assez vagues ; voir leur *Origine du développement des os*, Paris, 1864, p. 160, où ils disent : « Nous avons vu le malaire s'ossifier par un seul centre, mais composé de trois points. Ces points, comme ceux des maxillaires, apparaissent de très bonne heure et se réunissent très vite. »

connaît que par le dessin; ce cas qui vient à l'appui de ma théorie sur l'existence des trois malaires, se trouve dans un mémoire de M. Breschet ([1]).

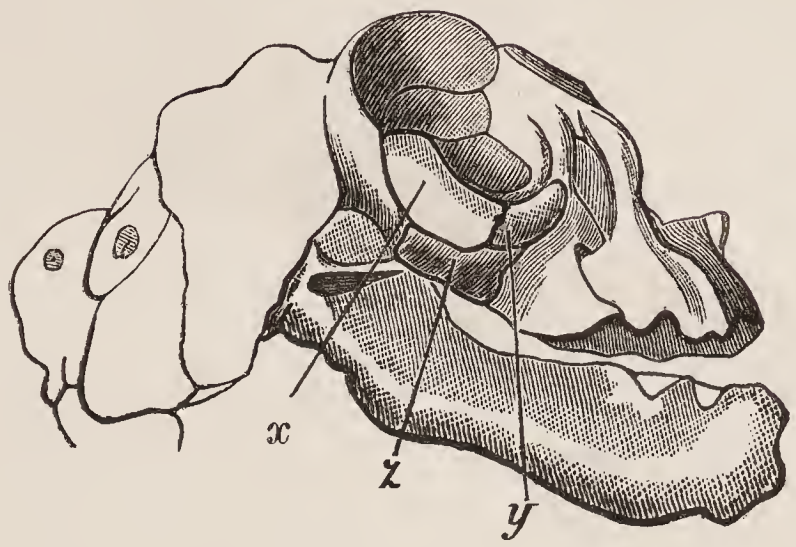

Fig. 3. — *Profil droit de la tête osseuse d'un fœtus anencéphale* (d'après Breschet).

x Postmalaire. *y* Prémalaire. *z* Hypomalaire.

A en juger par la 4e figure de la 7e planche de Breschet qui représente la tête d'un fœtus humain anencéphale (voir notre reproduction dans la gravure n° 3 ci-dessus), il est évident que l'os désigné par la lettre *z* est notre hypomalaire que nous voyons isolé dans l'os japonais, que l'os désigné par la lettre *y* est notre prémalaire, que nous voyons isolé chez notre idiote, et que l'os désigné par *x* est notre postmalaire ([2]).

La morphologie de mes trois os malaires n'est pas, à mon avis, difficile à établir, puisque les homologies suivantes peuvent être déduites d'une manière assez frappante.

L'hypomalaire qui est placé entre l'apophyse zygomatique de la partie quadratique de l'écaille temporale et, comme nous trouverons tout de suite chez un singe cynocéphale (voir fig. 8), le véritable jugal des mammifères, est le *quadrato-jugal* des mammifères, homologue au même os des sauropsides.

([1]) Breschet, Annales des sciences natur., Sér. III, *Zoologie*, t. Ier, Paris, 1844.

([2]) Je trouve encore un autre cas d'un « os malaire tripartitum » cité par Breschet (*loc. cit.*) et Hyrtl (*Lehrbuch der Anatomie des Menschen*, 11te Aufl. Wien, 1870, p. 271). C'est le cas de *Spix*, qui dit dans sa *Cephalogenesis, seu capitis ossei, structura, formatio et significatio*, Munich, 1815, § IV, p. 19 : « Quæ quidem opinio » quamvis non immerito multis adhuc dubiis exposita sit, confirmatur tamen et » observatione aliorum virorum et fœtu acephalico quem in collectione mea rerum » naturalium asservo, et in quo os zygomaticum in illas tres partes adhuc divisum » conspici potest. » (*Cité d'après Breschet*).

Fig. 4. — *Schéma de l'os malaire biparti par suture horizontale (l'os japonais).*

$x+y$ Postmalaire (*Postfrontal postérieur*) + Prémalaire (*Postfrontal antérieur*).
z Hypomalaire (*Quadrato-jugal*).

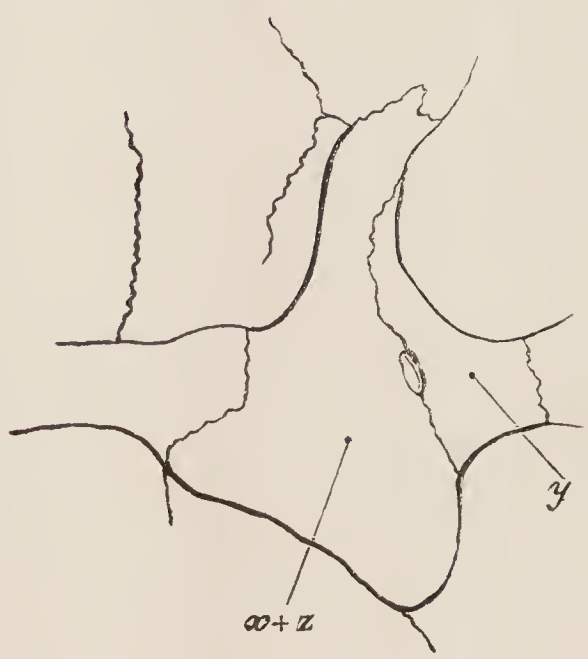

Fig. 5. — *Schéma de l'os malaire biparti par suture verticale (l'os malaire droit de notre idiote).*

y Prémalaire (*Postfrontal antérieur*).
$x+z$ Postmalaire (*Postfrontal postérieur*) + Hypomalaire (*Quadrato-jugal*).

Fig. 6. — *Schéma de l'os malaire triparti, construit d'après l'os malaire biparti par suture horizontale* (os japonais) *et l'os malaire biparti par suture verticale* (os malaire droit de notre idiote).

x Postmalaire (*Postfrontal postérieur*).
y Prémalaire (*Postfrontal antérieur*).
z Hypomalaire (*Quadrato-jugal*).

Fig. 7. — *Schéma du malaire normal.*

$x+y+z$ Postmalaire (*Postfrontal postérieur*) + Prémalaire (*Postfrontal antérieur*) + Hypomalaire (*Quadrato-jugal*).

Il me semble qu'il faut voir dans le postmalaire soudé au prémalaire, qui réunissent du côté externe, ou plutôt du côté postérieur de l'orbite (puisque la position primitive de l'orbite est antéro-postérieure), le frontal avec le quadrato-jugal et le jugal, le *postfrontal* de l'anatomie comparée (1).

Je dis que le postmalaire soudé au prémalaire forme le postfrontal, et la meilleure preuve de l'existence primitive de deux os dans le postfrontal, c'est que souvent nous avons un postfrontal postérieur et un postfrontal antérieur, comme je l'ai vu sur des crânes de Tejus Teguixin, et de Iguana tuberculata, ainsi que l'a constaté Huxley d'une manière générale (2).

Donc le malaire supérieur (ou le postmalaire et le prémalaire réunis dans l'os japonais) est le postfrontal; le postmalaire seul le *postfrontal postérieur;* le prémalaire, seul le *postfrontal antérieur,* tandis que l'hypomalaire est le quadrato-jugal. Si nous appelons le postmalaire et le prémalaire réunis, l'*épimalaire,* celui-ci sera l'homologue du postfrontal entier.

Notre cas est d'autant plus intéressant qu'il me paraît donner pour la première fois une solution aux questions sur le postfrontal, le quadrato-jugal et le jugal des mammifères.

Pour les homologies établies, je propose le tableau suivant :

Os malaire	Os épimalaire	Os postmalaire *s.* Os postfrontal postérieur	Os postfrontal.
		Os prémalaire *s.* Os postfrontal antérieur	
	Os hypomalaire *s.* Os quadrato-jugal.		

Pour faciliter l'explication de l'os japonais et du malaire droit double de mon idiote, je donne encore le tableau suivant :

Os japonais	Os malaire supérieur	Os prémalaire *s.* Os postfrontal antérieur = Os malaire antérieur		Os malaire biparti droit de notre idiote.
		Os postmalaire *s.* Os postfrontal postérieur	= Os malaire postérieur	
	Os malaire inférieur	Os hypomalaire *s.* Os quadrato-jugal		

(1) MM. Serres, Rambaud et Renault (*Développement des os*, p. 122) et v. Jhering (*Arch. für Anat. und Physiol.*, 1872) sont d'avis que l'apophyse orbitaire externe est ossifiée par un os particulier, qu'ils regardent comme correspondant au postfrontal des mammifères. De mon côté je dois affirmer que je n'ai jamais vu un point d'ossification particulier à cette partie du frontal, et je ne peux pas me débarrasser de la crainte qu'il ne s'agit pas ici d'un os trouvé avec des idées préconçues.

(2) Huxley, *A manual of the anatomy of vertebrated animals.* London, 1871, p. 220. « The squamosal may be continued forward to the postfrontal, which is sometimes subdivided into two. The postfrontal may unite below with the jugal and thus bound the orbit. »

En regardant les schémata ci-dessus nous sommes persuadés que dans l'os japonais (fig. 4) l'hypomalaire (z) est séparé du post-prémalaire ($x + y$); que dans l'os malaire droit biparti de notre idiote (fig. 5) le prémalaire (y) est séparé du post-hypomalaire ($x + z$); que dans l'os malaire triparti (fig. 6) le postmalaire (x), le prémalaire (y) et l'hypomalaire (z) sont tous séparés, tandis qu'à l'état normal (fig. 7) ces trois os ($x + y + z$) sont réunis pour former le soi-disant os malaire ou os de la pommette.

Le postmalaire (x) + le prémalaire (y) ensemble constituent le postfrontal; le postmalaire (x) seul le postfrontal postérieur; le prémalaire (y) seul le postfrontal antérieur; l'hypomalaire (z) le quadrato-jugal. Cette dernière homologie est à prouver par la pièce suivante.

Fig. 8. — *Profil droit d'une partie du crâne et de la face d'un jeune Singe cynocéphale de l'Institut royal anatomique de l'Université de Königsberg, (n° 2209 du catalogue de ce Musée).*

ζ Susmaxillo-malaire (*Jugal*) (situé entre la partie quadrato-jugale du malaire et le susmaxillaire).

Il s'agit d'un jeune Singe cynocéphale de la collection de l'Institut royal anatomique de l'Université de Königsberg i/Pr. Chez lui nous trouvons entre le susmaxillaire droit et la partie de l'os de la pommette qui correspond à l'hypomalaire un *os susmaxillo-malaire* bien

distinct particulier. Nous aurons donc chez lui une chaîne composée de quatre os :

1. L'écaille temporale.
2. L'hypomalaire.
3. Le susmaxillo-malaire.
4. Le susmaxillaire.

Si nous nous souvenons à présent que la partie zygomatique de l'écaille temporale est le quadratum, que la suture temporo-malaire est une suture quadrato-hypomalaire, il est clair qu'entre le quadratum de notre Singe et son susmaxillaire il reste deux os, l'un (l'hypomalaire) en connexion avec le quadratum, l'autre (le susmaxillo-malaire) en connexion avec le susmaxillaire, tous les deux en suture entre eux.

En comparant ces faits avec les faits établis chez les sauropsides le premier de ces deux os (l'hypomalaire) est le *quadrato-jugal*, le second (le susmaxillo-malaire), le *jugal*.

Le jugal est ossifié probablement le plus souvent par le susmaxillaire, mais il n'y a pas de difficulté à admettre que l'ossification peut aussi partir du malaire ou plutôt de la partie du malaire qui correspond à l'hypomalaire ou quadrato-jugal.

Nous avons donc établi les homologies suivantes :

OS MALAIRES.

DES HOMOLOGIES ÉTABLIES ET SUIVIES DANS CE TRAVAIL.

Os malaire biparti par suture horizontale (Os japonais).	Os malaire supérieur = Os postmalaire + Os prémalaire. Os malaire inférieur = Os hypomalaire.
Os malaire biparti par suture verticale (Os malaire droit de notre idiote).	Os malaire antérieur = Os prémalaire. Os malaire postérieur = Os postmalaire + Os hypomalaire.
Os malaire triparti (cas de Breschet).	Os malaire supéro-antérieur = Os prémalaire. Os malaire supéro-postérieur = Os postmalaire. Os malaire inférieur = Os hypomalaire.

Os épimalaire	= Os postmalaire + Os prémalaire.
Os postmalaire + Os prémalaire	= Os postfrontal.
Os postmalaire	= Os postfrontal postérieur.
Os prémalaire	= Os postfrontal antérieur.
Partie squamosale de l'écaille temporale	= Os squamosal.
Partie zygomatique de l'écaille temporale	= Os quadratum.
Os hypomalaire	= Os quadrato-jugal.
Os susmaxillo-malaire	= Os jugal.
Os susmaxillaire	= Os susmaxillaire.

Os unguis.

De chaque côté l'os unguis est brisé; il n'en reste que des fragments, mais ceux-ci sont assez grands et bien bordés pour que l'on puisse constater qu'il n'y a pas de suture fronto-lacrymale, puisque l'apophyse montante de la mâchoire supérieure et l'os planum dont les parties supérieures sont séparées par un coin susmaxillo-exethmoïdal se touchent directement au-dessus de cet os. Mais quoique la suture fronto-lacrymale n'existe pas, le dacryon existe au point où se touchent le frontal, l'os unguis, l'os planum et la mâchoire supérieure.

Cornets inférieurs.

Cet os est brisé de chaque côté.

Orbites.

Le rebord orbitaire gauche est constitué en haut par le frontal, en dedans par l'apophyse orbitaire interne du frontal et l'apophyse montante de la mâchoire supérieure, en bas par cette dernière apophyse et par le malaire, en dehors par l'apophyse sphéno-frontale du malaire et l'apophyse zygomatique du frontal. Entre les deux dernières apophyses reste, comme nous l'avons vu, la lacune ou la fente fronto-malaire.

Le rebord orbitaire droit est constitué en haut et en dedans de la même manière qu'à gauche; mais, à cause du double malaire droit, il y a quelques différences dans la formation de sa partie inférieure et externe; il est formé en bas par l'apophyse montante de la mâchoire supérieure et l'os malaire antérieur, en dehors par l'os malaire postérieur, l'apophyse sphéno-frontale de l'os malaire postérieur et l'apophyse zygomatique du frontal. Entre cette dernière apophyse et l'apophyse sphéno-frontale de l'os malaire postérieur il reste la fente fronto-malaire (voir pl. III. fig. 1).

De chaque côté donc la partie externe du rebord orbitaire n'est pas fermée, l'apophyse zygomatique du frontal ne se soudant pas avec l'apophyse sphéno-frontale du malaire.

Il résulte de cette étrange théromorphie que, comme chez la plupart des mammifères, la cavité orbitaire est en continuité avec la cavité temporale, la fente fronto-malaire réunissant ces deux cavités dans une seule cavité orbito-temporale. Il est vrai que la communication entre ces deux cavités n'est pas aussi large que chez la plupart des mammifères; mais, quoiqu'elle soit réduite à une fente de 1 millimètre de hauteur minimum et de 15 milli-

mètres de hauteur maximum, elle nous présente un cas atavique de continuité des cavités orbitaire et temporale chez l'homme.

La voûte orbitaire est inclinée de chaque côté vers le plan horizontal des orbites suivant un angle de 45° environ.

Dans la mesure des orbites, pour prendre le diamètre horizontal de Broca, il faut mettre une pointe du compas sur le dacryon, l'autre sur le point de la partie externe du rebord orbitaire le plus éloigné du dacryon. Comme nous l'avons vu, le dacryon existe, quoique la suture fronto-lacrymale n'existe pas. Ce point est donc donné. Mais avant de vouloir trouver le point le plus éloigné, nous ne devons pas oublier de réunir par une ligne la dentelure la plus antérieure de l'apophyse zygomatique du frontal avec la dentelure la plus antérieure de l'apophyse sphéno-frontale du malaire à gauche et du malaire postérieur à droite.

La longueur maximum du diamètre vertical est mesurée sur la ligne qui, réunissant deux points du rebord orbitaire, est placée à angle droit sur le diamètre horizontal. Pour trouver enfin l'indice de Broca il faut multiplier le diamètre vertical par 100 et diviser par le diamètre horizontal.

Les indices orbitaires de Broca de notre idiote sont les suivants :

	Orbite droit.	Orbite gauche.
	mèt.	mèt.
Diamètre horizontal	0,031	0,03
— vertical	0,035	0,037
Indice de Broca	112,9	119,35

Mais je ne crois pas que les indices de Broca, trouvés de cette façon, montrent d'une manière satisfaisante les dimensions extraordinaires de ces orbites : j'ajouterai donc encore l'indice trouvé en divisant par la largeur maximum le produit de la hauteur maximum de l'orbite par 100.

	Orbite droit.	Orbite gauche.
Maximum de largeur	0,031	0,03
— de hauteur. . .	0,046	0,046
Indice maximum	148,39	153,3

Pour compléter la description du crâne de notre idiote, j'ajouterai les diverses mesures craniométriques que M. le Dr Houzé a bien voulu prendre pour moi. Je me permets de lui exprimer ici mes remercîments sincères pour cette obligeance.

Mensurations d'après les Instructions craniologiques et craniométriques de Broca (Paris 1875).

CRANE.

Diamètres antéro-postérieurs.

	mm.
Antéro-postérieur maximum. . . .	141
Antéro-postérieur iniaque	136

Diamètres transversaux.

Transversal maximum	141
Biauriculaire	103
Bitemporal	128
Bistéphanique	113
Frontal minimum	88
Biastérique impossible à mesurer par soudure de la partie supér. de la suture occipito-mastoïdienne.	»
Diamètre vertical basilo-bregmatique	122

Courbes médianes.

Sous-cérébrale	12
Frontale totale	103
Sagittale.	100
Sus-occipitale.	80
Occipitale totale	120

Courbes transversales.

Sus-auriculaire.	300
Transversale totale	420

Courbes horizontales.

Préauriculaire	185
Horizontale totale	440
Courbe inio-frontale	283
Courbe sous-occipitale	40
	mm.
Courbe occipito-frontale	323
Courbe sous-auriculaire.	120
Courbe post-auriculaire.	255
Ligne naso-basilaire.	82
Trou occipital : longueur	26
— largeur	23

FACE.

Hauteurs.

Hauteur totale	71 ?
Hauteur spino-alvéolaire	12?
Hauteur de la pommette	18

Largeurs.

Biorbitaire externe.	82
Biorbitaire interne.	79
Bimalaire	81
Bijugale	84
Bizygomatique	99
Largeur interorbitaire.	30

RÉGION NASALE.

Hauteur naso-spinale	49
Largeur maxima narines	20
Longueur du nez.	?
Largeur du nez.	?

RÉGION AURICULAIRE.

Hauteur apophyse mastoïde	21
Distance auriculo-orbitaire	46

RÉGION PALATINE.

Longueur.	35
Largeur	30
Distance de l'épine palatine au basion	32

MANDIBULE (incomplète).

Angle mandibulaire	120°
Angle symphysien	50°

INDICES CRANIENS.

Indice céphalique	100.00
— 1er vertical	86.52
— 2e vertical	86.52
— frontal	62.41
— stéphanique	80.14
— du trou occipital	88.46

INDICES FACIAUX.

Indice facial	71.41
— nasal	40.81 ?

ANGLES.

Angle facial ophryo-spinal	70°
Projection crânienne totale	149mm.
— faciale	22
— antérieure	42
— postérieure	85

Cubage (au plomb) : 970 cc ? Des solutions de continuité de la voute et des parties latérales ont nécessité l'application d'obturateurs; le cubage est donc un peu supérieur.

RÉSUMÉ.

Afin de faciliter les recherches et aussi pour donner une idée d'ensemble des nombreuses anomalies du crâne remarquable que nous venons de décrire, je me propose de fournir maintenant un résumé succinct des faits exposés dans ce mémoire.

TÊTE EN GÉNÉRAL.

MICROCÉPHALIE.

Mensurations.	Diamètre antéro-postérieur maximum . .	141mm
	— transverse maximum	141
	Indice céphalique	100
Cubage		970 cc. (?).

RACHITISME.

1° *Hypérostose* rachitique de la plupart des os du crâne, surtout des rochers, des écailles temporales, du basiprésphénoïde et des orbito-sphénoïdes. Diploé partout très compacte. Fosses cérébrale et cérébelleuse non transparentes. Pas le moindre vestige des sinus frontaux

2° *Atrophie* rachitique de la mâchoire supérieure et de la branche de la mâchoire inférieure. Atrophie de l'alisphénoïde gauche entre le trou grand rond et le trou ovale.

3° *Ostéophytes* autour des condyles occipitaux, à la circonférence antérieure du trou occipital, dans les fosses condyliennes postérieures de l'occipital, dans les gouttières des sinus pétro-squameux, dans les sillons vasculaires méningés moyens.

4° *Inflexions* rachitiques : apophyses mastoïdes. Angle gauche de la mâchoire inférieure.

5° *Usure* des condyles occipitaux par la carie.

6° *Microdontie* rachitique.

7° *Scoliose* rachitique du crâne, avec rotation des éléments spondyliques.

a Scoliose occipito-postsphénoïdale gauche.

α Bord gauche du trou occipital plus échancré que le droit.

β Moitié gauche de l'écaille occipitale plus rejetée en arrière que la droite.

γ Fosses cérébrale et cérébelleuse gauches plus grandes que les droites.

δ Plus petit angle formé par l'axe du condyle occipital gauche avec l'axe antéro-postérieur du crâne moins aigu que le même angle à droite.

b Scoliose présphénoïdale.

Orbitosphénoïde droit plus rejeté en arrière que le gauche.

c Scoliose ethmoïdale gauche.

α L'apophyse crista galli, la lame perpendiculaire de l'ethmoïde et le vomer forment une surface courbe dont la concavité est tournée à droite.

β Les nasaux et l'épine nasale antéro-inférieure sont portés de gauche à droite.

γ Fosse nasale gauche réduite à une fente ; fosse nasale droite très large.

δ Frontal droit plus rejeté en avant que le gauche.

8° Le basipostsphénoïde et surtout les alisphénoïdes énormément raccourcis dans le sens cranio-caudal.

OS DE LA TÊTE EN PARTICULIER.

OS DU CRANE.

OCCIPITAL.

Basioccipital. Extrêmement court, réduit à la partie exoccipitale du basioccipital normal, la partie *préexoccipitale* ou *basiotique* étant soudée au basipostsphénoïde.

Réuni au milieu avec le basiotique par un pont osseux périchordal basioccipito-basiotique (pl. III, fig. 8, n° 4).

Séparé des deux côtés du basiotique par une échancrure basioccipito-basiotique profonde (pl. III, fig. 8, n° 7).

Du côté droit du basion un ostéophyte rugueux; du côté gauche deux.

Exoccipitaux. Sutures exoccipito-mastoïdiennes persistantes (pl. III, fig. 5, n° 11).

Masses osseuses qui forment les condyles et les tubercules jugulaires fortement hypérostotiques.

Plus petit angle formé par l'axe du condyle occipital gauche avec l'axe antéro-postérieur du crâne moins aigu que le même angle à droite (pl. III, fig. 5).

Sur la face interne des condyles, surtout du condyle droit, des ostéophytes peu élevés et rugueux; facette articulaire des condyles aplatie et creusée par la carie (pl. III, fig. 5). Apophyses jugulaires très hypérostotiques.

Trous condyliens antérieurs très grands.

Trou condylien postérieur droit perméable, gauche pas.

Dans les fosses condyliennes postérieures une quantité d'ostéophytes (pl. III, fig. 5).

Crêtes servant à l'insertion des grands droits postérieurs de la tête d'une proéminence extraordinaire (pl. III, fig. 5, n° 12).

Écaille occipitale. Sutures entre l'écaille et les parties mastoïdiennes presque disparues, ne laissant que de simples traces à la surface extérieure du crâne immédiatement au-dessus des trous mastoïdiens (pl. III, fig. 5).

Trou mastoïdien présent à gauche entre l'écaille et la partie mastoïdienne (pl III, fig. 5).

A droite deux trous mastoïdiens très larges : un dans l'écaille elle-même (pl. III, fig. 5, n° 13), et un entre l'écaille et la partie mastoïdienne.

Ligne courbe suprême (pl. III, fig. 5)

Gouttière du sinus latéral droit beaucoup plus large qu'à gauche.

Fosse cérébrale excessivement petite surtout à droite.

De chaque côté une crête osseuse qui traverse la fosse cérébelleuse et la divise en deux fossettes, une interne et une externe, la première étant plus large que la seconde.

Fosses cérébrales et cérébelleuses non transparentes.

OTIQUE [1].

Basiotique. Basiotique en synostose avec le basipostsphénoïde, uni au milieu avec le basioccipital par un pont osseux périchordal (pl. III, fig. 8, nº 4) et séparé latéralement du même os par des échancrures basioccipito-basiotiques (pl. III, fig. 8, nº 7).

De chaque côté du basiotique, une forte suture pétro-basiotique, *Albrecht* (pl. III, fig. 8, nº 10), partie caudale de la gauche synostosée.

Périotiques. Très hypérostotiques.

Apophyse mastoïde couverte dans toute sa partie antéro-supérieure par une large apophyse descendante de la partie quadratique de l'écaille du temporal, homologue de l'apophyse rétrotympanique des autres mammifères, *Albrecht*.

Apophyse mastoïde infléchie en dedans par le rachitisme.

POSTSPHÉNOIDE.

Basipostsphénoïde. Synostosé avec le basiotique, raccourci dans le sens antéro-postérieur.

Dos de la selle très rapproché du tubercule de la selle turcique

Gouttière basilaire et dos de la selle beaucoup plus verticaux que dans le crâne normal.

Apophyses clinoïdes postéro-supérieures, *Albrecht* (pl. III, fig. 8, nº 64), postéro-moyennes, *Albrecht* (pl. III, fig. 8, nº 65) et postéro-inférieures, *Gruber* (pl. III, fig. 8, nº 69).

Alisphénoïdes. Remarquablement petits dans le sens antéro-postérieur.

Suture de l'alisphénoïde avec lui-même latéralement par rapport au trou ovale, *Albrecht* (pl. III, fig. 7, nº 63).

Canalicule sphénoïdal (*Henle*) dans la lame qui limite postérieurement le trou ovale gauche.

Trou accessoire en dehors du trou oval droit aboutissant à la surface temporale de la lame externe des apophyses ptérygoïdes.

Lingula très longue et en suture avec le rocher, de sorte que le trou déchiré antérieur est divisé en deux, l'interne destiné au passage de la carotide interne, *Gruber* (pl. III, fig. 7).

Ailes externes des apophyses ptérygoïdes rudimentaires, mais fortement hypérostotiques.

Les alisphénoïdes ne se soudent nulle part avec les orbitosphénoïdes, le frontal passant au-dessous des orbitosphénoïdes pour les séparer des alisphénoïdes (pl. III, fig. 7, nº 14).

Ptérygoïdes. Rudimentaires, mais hypérostotiques, le crochet formant avec l'aile externe de l'apophyse ptérygoïde et l'apophyse pyramidale du palatin une seule et même masse hyperostotique.

---

[1] J'appelle *otique* le complexe spondylique formé par le basiotique et les périotiques.

PRÉSPHÉNOIDE. Énormément développé.

Scoliose droite.

Basipréspheno ïde. Le tubercule de la selle et le bord sphénoïdal (*Cruveilhier*) énormément hypérostotique, présentant deux bourrelets entre lesquels reste la gouttière optique en fente.

Orbitosphénoïdes. Non en suture avec les alisphénoïdes.

Apophyses clinoïdes antérieures très tuméfiées.

Orbitosphénoïde droit plus rejeté que le gauche.

ÉTHMOIDE. Mésethmoïde. Scoliose gauche.

L'apophyse crista galli et la lame perpendiculaire forment une surface courbe, dont la concavité est tournée à droite.

Le milieu de la partie inférieure de la lame perpendiculaire devenant brusquement horizontal forme du côté gauche avec une déviation analogue du vomer un entonnoir ethmo-vomérien de 12 millimètres de profondeur.

Fosse nasale gauche réduite à une fente, fosse nasale droite très large.

Les conduits orbitaires postérieurs et antérieurs très grands et, puisqu'il n'y a pas de sinus frontaux, représentés par de simples trous.

Exethmoïdes. Labyrinthe gauche rudimentaire, le droit très bien développé.

VOMER. Scoliose gauche, forme en devenant brusquement horizontal vers le milieu de sa partie supérieure la moitié inférieure de l'entonnoir ethmo-vomérien.

QUADRATO-SQUAMOSAUX. Apophyses zygomatiques prenant leur origine par quatre racines distinctes : 1° le tubercule articulaire (pl. II, fig. 1, n° 66); 2° l'apophyse rétromandibulaire (pl. III, fig. 5, n° 21); 3° l'apophyse rétrotympanique (pl. II, fig. 1, n° 18); 4° la crête soustemporale (pl. II, fig. 19).

L'apophyse rétromandibulaire est le « postglénoïdal process » (*Flower*) des mammifères.

L'apophyse rétromandibulaire percée par un trou postglénoïdal, qui est le « foramen jugulare spurium », que *Luschka* a décrit pour l'homme, et le « postglénoïdal foramen », que *Flower* a décrit pour les mammifères (pl. III, fig. 5, n° 25).

Le trou rétroglénoïdal présente l'embouchure du sinus pétro-squameux.

La gouttière du sinus pétro-squameux bornée tout le long de son cours par des plaques ostéophytiques.

Au bord tympanique (*Henle*) des parties quadratiques une apophyse auriculaire (processus auricularis), qui a probablement servi à l'insertion du ligament supérieur du pavillon de l'oreille.

La partie squamosale très hypérostotique, non transparente.

PARIÉTAUX.

Obélion presque linéaire (pl. III, fig. 6).
Trou pariétal gauche perméable, le droit pas.
Suture coronale gauche disparue; excepté une trace de sa partie inférieure (pl. II, fig. 2, n° 6).
Suture coronale droite persistant dans toute sa longueur, singulièrement conformée (pl. III, fig. 6).
Aux bords des sillons vasculaires méningés une quantité de plaques ostéophytiques.
Ptéryon droit normal à la surface externe et interne du crâne.
Ptéryon gauche renversé à la surface externe et interne du crâne.
Le contact de l'alisphénoïde et du pariétal gauche empêché par deux bourgeons, dont l'inférieur dérive du squamosal et se soude avec le frontal, tandis que le supérieur dérive du frontal et se soude avec le squamosal (pl. III, fig. 10).

FRONTAUX.

Très hypérostotiques, diploé très dense, pas de sinus frontaux.
Frontal droit poussé plus en avant que le gauche.
Suture métopique existe sur tout son trajet (pl. III, fig. 6, et pl. II, fig. 2).
Au lieu de tomber entre les deux nasaux cette suture tombe sur le nasal supérieur gauche (pl. II, fig. 2).
Coin internasal, *Albrecht,* formé par les deux frontaux ensemble, sépare les parties supérieures des nasaux (pl. II, fig. 2).
Coin naso-susmaxillaire, *Albrecht,* formé par chaque frontal, sépare les parties supérieures des nasaux et les mâchoires supérieures.
23 millimètres au-dessus de l'origine de la suture métopique, entre les deux frontaux, une lacune de 2 $^1/_2$ millimètres de largeur maximum et 10 millimètres de hauteur (pl. II, fig. 2, n° 40).
Pas de bifurcation inférieure de la suture métopique, pas d'os épinasal.
Arcades susorbitaires en ogives, sommet des ogives vers le côté nasal (pl. II, fig. 2).
Sutures fronto-malaires n'existent pas; les apophyses zygomatiques des frontaux et les apophyses frontales des malaires, quoique fortement dentelées, ne se soudent pas (pl. II, fig. 2, n° 1, et pl. III, fig. 9).
Les orbites en continuité avec les fosses temporales par les fentes fronto-malaires.
Voûtes orbitaires formant un angle d'à peu près 45° avec le plan horizontal des orbites.
Conduits orbitaires internes antérieurs et postérieurs très larges, par la non-existence de sinus frontaux, représentés par de simples trous.
Pas de sutures fronto-lacrymales, les ossa plana se réunissant avec les mâchoires supérieures au-dessus des os unguis.

NASAUX. Les nasaux sont déviés fortement de gauche à droite.
A droite un nasal, à gauche un nasal supérieur et un nasal inférieur.
Parties supérieures du nasal droit et du nasal supérieur gauche séparées entre elles par le coin internasal des frontaux, de chaque côté séparées des mâchoires supérieures par un coin naso-susmaxillaire du frontal (pl. II, fig. 2).
La mâchoire supérieure gauche se soude seulement avec le nasal inférieur gauche, pas avec le nasal supérieur gauche (pl. II, fig. 2).

OS DE LA FACE.

HYOÏDE. Apophyses styloïdes cassées. Le reste de l'hyoïde manque.

TYMPANIQUES. Apophyses vaginales styloïdiennes *Cruveilhier* énormes (pl. III, fig. 5, n° 23), partant des os tympaniques et non des rochers comme le présument MM. *Henle* et *Cruveilhier*.

MACHOIRE INFÉRIEURE. Aspect général de la mâchoire inférieure d'un vieillard.
Face antérieure du corps, des alvéoles et des dents inclinés dans un angle ouvert en arrière d'à peu près 45° (*opisthognathisme*).
Microdontie rachitique.
Fossette digastrique droite manque tout à fait; à gauche, une légère excavation.
Apophyses génio-hyoïdiennes formant deux énormes doubles cônes qui, du côté interne de leurs cônes inférieurs s'unissent entre eux, du côté externe avec le corps de la mâchoire (pl. II, fig. 3 et 4, n°s 41 et 42).
Au-dessous de ces deux doubles cônes une fossette sous-épineuse (fossula infraspinata, *Albrecht*) conduisant dans un trou de 3 millimètres de profondeur (pl. II, fig. 4, n° 43).
Au-dessus des deux doubles cônes deux petites fentes (pl. II, fig. 3, n°s 44 et 45), peut-être homologues à la fossette sus-épineuse de *Virchow*.
Trous mentonniers placés entre les alvéoles des canines et des premières molaires.
Trou mentonnier gauche énorme (pl. II, fig. 2, n° 67).
Branche gauche atrophique, transparente, très peu développée dans le sens antéro-postérieur.
Branche inclinée vers le corps dans un angle d'à peu près 120°.

MACHOIRE INFÉRIEURE (*suite*). Apophyse coronoïde très rapprochée du condyle.

Au bord postérieur sous le condyle une apophyse hypocondylienne, *Albrecht* (pl. II, fig. 3, n° 46).

Au bord postérieur vis-à-vis de la lingula une antilingula, *Albrecht* (pl. II, fig. 3, n° 47).

L'angle gauche de la mâchoire inférieure est fortement infléchi en dedans, au lieu de l'être en dehors : effet de rachitisme.

L'angle gauche de la mâchoire inférieure porte deux crêtes ptérygoïdiennes, *Albrecht*, destinées pour l'insertion du ptérygoïde interne, fortement développées par atavisme (pl. II, fig. 3, n°s 48 et 49).

PALATINS. L'apophyse pyramidale ne forme qu'une seule et même masse hypérostotique avec l'apophyse ptérygoïde de l'alisphénoïde et le ptérygoïde (pl. III, fig. 5).

PTÉRYGOÏDES. Voir Basipostsphénoïde.

OS CARRÉS. Voir description de l'écaille temporale.

OS QUADRATO-JUGAUX. Voir description des malaires.

OS JUGAUX. — — —

OS POSTFRONTAUX POSTÉRIEURS. Voir description des malaires.

OS POSTFRONTAUX ANTÉRIEURS. — — —

MALAIRES. A gauche un malaire, à droite deux (pl. II, fig. 2).

Les deux malaires à droite sont un malaire antérieur et un malaire postérieur (pl. II, fig. 2, n° 1, et pl. III, fig. 9).

La suture intermalaire droite est à peu près verticale (pl. III, fig. 9).

Le conduit orbito-facial droit est situé entre les deux malaires (pl. III, fig. 9).

Pas de trace de la suture transverse des malaires.

Pas d'angle de Virchow dans les sutures quadrato-malaires.

MALAIRES (*suite*). Malaire antérieur droit se soude avec la mâchoire supérieure et le malaire postérieur, pas avec l'alisphénoïde ni avec le frontal.

Malaire postérieur droit et malaire gauche se soudent avec la mâchoire supérieure, la partie quadratique de l'écaille du temporal et l'alisphénoïde, mais pas avec le frontal; de plus le malaire postérieur droit avec le malaire antérieur droit.

Suture fronto-malaire n'existe pas, mais une fente fronto-malaire qui met l'orbite en continuité avec la fosse temporale de son côté.

Apophyses zygomatiques des frontaux et apophyse frontale du malaire postérieur droit et du malaire gauche fortement dentelées.

Entre l'alisphénoïde et le malaire postérieur droit et le malaire gauche existent du côté postérieur une suture de quelques dentelures, du côté interne une large fente sphéno-malaire qui est en continuité avec la fente sphéno-maxillaire, mais posée en angle droit sur celle-ci.

Entre la mâchoire supérieure et le malaire gauche, au rebord sousorbitaire, une petite lacune qui a été probablement remplie avec un os de suture.

Les arcs intrajugaux (infrajugaux de *Gruber*, rétrojugaux de *Virchow*) presque fermés.

La mâchoire supérieure envoie de chaque côté une large et mince plaque osseuse qui recouvre la face temporale, pas seulement du corps du malaire, mais aussi de l'apophyse sphéno-frontale.

Le conduit orbito-temporal manque à droite.

MACHOIRES SUPÉRIEURES. Substance osseuse atrophique.

Microdontie rachitique.

Épines paralvéolaires, *Albrecht*, fortement développées (pl. III, fig. 5, n° 51).

Suture du canal sousorbitaire, *Albrecht*, présente de chaque côté (pl. II, fig. 2, n° 52).

Arcades sousorbitaires de la forme d'ogives renversées, le sommet de chaque ogive plus vers le côté temporal (pl. II, fig. 2).

La partie supérieure des apophyses montantes séparées du nasal supérieur gauche et de la partie supérieure du nasal droit par les coins naso-susmaxillaires des frontaux.

La mâchoire supérieure gauche ne se soude qu'avec le nasal inférieur gauche, le coin naso-susmaxillaire du frontal gauche l'empêchant de se souder avec le nasal supérieur gauche.

MACHOIRES SUPÉRIEURES (*suite*). L'apophyse montante de la mâchoire supérieure touche l'os planum et empêche de cette manière une suture fronto-lacrymale.

Bords antérieurs des apophyses montantes et l'épine nasale antéro-inférieure déviés de gauche à droite (pl. II, fig. 2).

OS INTERMAXILLAIRES. Voir description des os susmaxillaires.

OS UNGUIS. Pas de sutures fronto-lacrymales, la mâchoire supérieure et l'os planum, séparés dans leurs parties supérieures par un coin susmaxillo-exethmoïdal du frontal, *Albrecht*, se réunissant directement au-dessus de l'unguis.

Au point de réunion de ces quatre os : le dacryon.

ORBITES. Continuité de chaque orbite avec la fosse temporale de son côté par la fente fronto-malaire, voûtes orbitaires inclinées vers le plan horizontal des orbites dans un angle d'à peu près 45°.

Diamètre vertical énormément allongé.

Arcades susorbitaires en ogive, dont le sommet est plus vers le côté nasal, arcades sousorbitaires en ogive renversée, dont le sommet est plus vers le côté temporal.

Index de Broca à droite 112,9 à gauche 119,35.
— maximum — 148,39 — 153,3.

EXETHMOIDES. Voir ethmoïde.

CORNETS INFÉRIEURS. Brisés et perdus.

EXPLICATION DES PLANCHES II ET III.

Toutes les figures sont prises d'après la tête osseuse d'une idiote de 21 ans, morte dans une maison de santé municipale à Berlin. Don de M. le Dr Ideler, actuellement directeur de la maison de santé à Dalldorf, près de Berlin.

PLANCHE II.

Fig. 1. Profil droit de la tête osseuse sans mâchoire inférieure et hyoïde.
Fig. 2. Vue antérieure de la tête osseuse sans l'hyoïde. La branche droite de la mâchoire inférieure manque.
Fig. 3. Vue postérieure de la mâchoire inférieure. La branche droite manque.
Fig. 4. Vue inférieure de la partie médiane du corps de la mâchoire inférieure.

PLANCHE III.

Fig. 5. Vue ventrale de la tête osseuse sans mâchoire inférieure et hyoïde.
Fig. 6. Vue supérieure de la calotte du crâne.
Fig. 7. Vue caudo-dorsale du crâne.
Fig. 8. Vue dorsale du vrai basioccipital, du basiotique, d'une partie du basipostsphénoïde et des os adjacents.
Fig. 9. Vue latérale des deux malaires droits avec les parties adjacentes des os voisins.
Fig. 10. Vue latérale du ptérion gauche avec les parties adjacentes des os voisins.

EXPLICATION DES RENVOIS COMMUNS AUX DEUX PLANCHES.

1. Vrai basioccipital.
2. Exoccipital gauche.
3. Basiotique soudé au basipostsphénoïde (5), réunis avec le vrai basioccipital (1) par un pont osseux grêle basioccipito-basiotique (4).
4. Pont osseux basioccipito-basiotique.
5. Basipostsphénoïde soudé au basiotique (3).
6. Apophyse quadrilatère.
7. Échancrure basioccipito-basiotique droite.
8. Rocher gauche.
9. Conduit auditif interne gauche.
10. Suture pétro-basiotique gauche (*Albrecht*).

11. Suture exoccipito-mastoïdienne droite.
12. Crête du grand droit postérieur de la tête droit.
13. Trou mastoïdien dans l'écaille de l'occipital à côté d'un second trou mastoïdien, situé entre l'écaille et la partie mastoïdienne.
14. Suture fronto-alisphénoïdienne droite.
15. Tubercule de la selle.
16. Bord sphénoïdal (*Cruveilhier*), limbus sphénoïdal (*Henle*).
17. Gouttière optique.
18. Apophyse rétrotympanique de la partie quadratique de l'écaille temporale.
19. Crête soustemporale — —
20. Apophyse auriculaire — —
21. Apophyse rétroglénoïdale — —
22. Suture quadrato-mastoïdienne (*Albrecht*).
23. Apophyse styloïdienne droite.
24. Apophyse vaginale styloïdienne droite (*Henle*, *Cruveilhier*).
25. Foramen jugulare spurium dextrum (*Luschka*), postglénoïdal foramen (*Flower*).
26. Dernier reste de la suture coronale gauche.
27. Bourgeon inférieur du ptérion renversé gauche, partant du squamosal gauche.
28. Bourgeon supérieur du ptérion renversé gauche, partant du frontal gauche.
29. Squamosal gauche.
30. Face temporale de l'alisphénoïde gauche.
31. Frontal gauche.
32. Pariétal gauche.
33. Malaire gauche.
34. Diastème fronto-malaire.
35. Coin internasal, séparant la base des nasaux, formé par les deux frontaux, mais principalement par le frontal droit.
36. Coin naso-susmaxillaire du frontal gauche, séparant le nasal supérieur gauche du susmaxillaire gauche.
37. Nasal droit.
38. Nasal supérieur gauche.
39. Nasal inférieur gauche.
40. Lacune interfrontale.
41. Apophyse génio-hyoïdienne droite.
42. — — gauche (cassée).
43. Fossette sous-épineuse (*Albrecht*).
44. — sus-épineuse supérieure.
45. — — inférieure.
46. Apophyse hypocondylienne (*Albrecht*) gauche de la mâchoire inférieure.
47. Antilingula (*Albrecht*) gauche de la mâchoire inférieure.
48. Crête ptérygoïdienne postérieure (*Albrecht*) gauche de la mâchoire inférieure.
49. — — antérieure — — —
50. Lingula gauche de la mâchoire inférieure.
51. Épine paralvéolaire (*Albrecht*) de la mâchoire supérieure gauche.
52. Suture du canal sous-orbitaire (*Albrecht*) de la mâchoire supérieure droite.
53. Fente alisphéno-malaire (*Albrecht*) droite.
54. Lacune susmaxillo-malaire (*Albrecht*) gauche.
55. Malaire antérieur droit (prémalaire).

56. Malaire postérieur droit (postmalaire + hypomalaire).
57. Apophyse zygomatique de la partie quadratique de l'écaille du temporal droit.
58. — — du susmaxillaire droit.
59. — — du frontal droit.
60. Suture pré-postmalaire (*Albrecht*) droite.
61. Conduit orbito-facial droit.
62. Suture entre la partie quadratique de l'écaille du temporal droit et le malaire postérieur droit.
63. Suture de l'alisphénoïde gauche avec lui-même (*Albrecht*) (suture de sa racine moyenne et postérieure).
64. Apophyse clinoïde postéro-supérieure gauche (*Albrecht*)
65. — — postéro-moyenne — —

} correspondant ensemble à l'apophyse clinoïde postérieure supérieure de Gruber.

66. Tubercule articulaire du quadratum.
67. Trou mentonnier gauche, de dimensions extraordinairement grandes.
68. Condyle gauche de la mâchoire inférieure.
69. Apophyse clinoïde postéro-inférieure gauche (*Gruber*).

WELLCOME LIBRARY INSTITUTE

Lith. G. Severeyns

P. ALBRECHT : CRÂNE D'UNE IDIOTE DE 21 ANS.

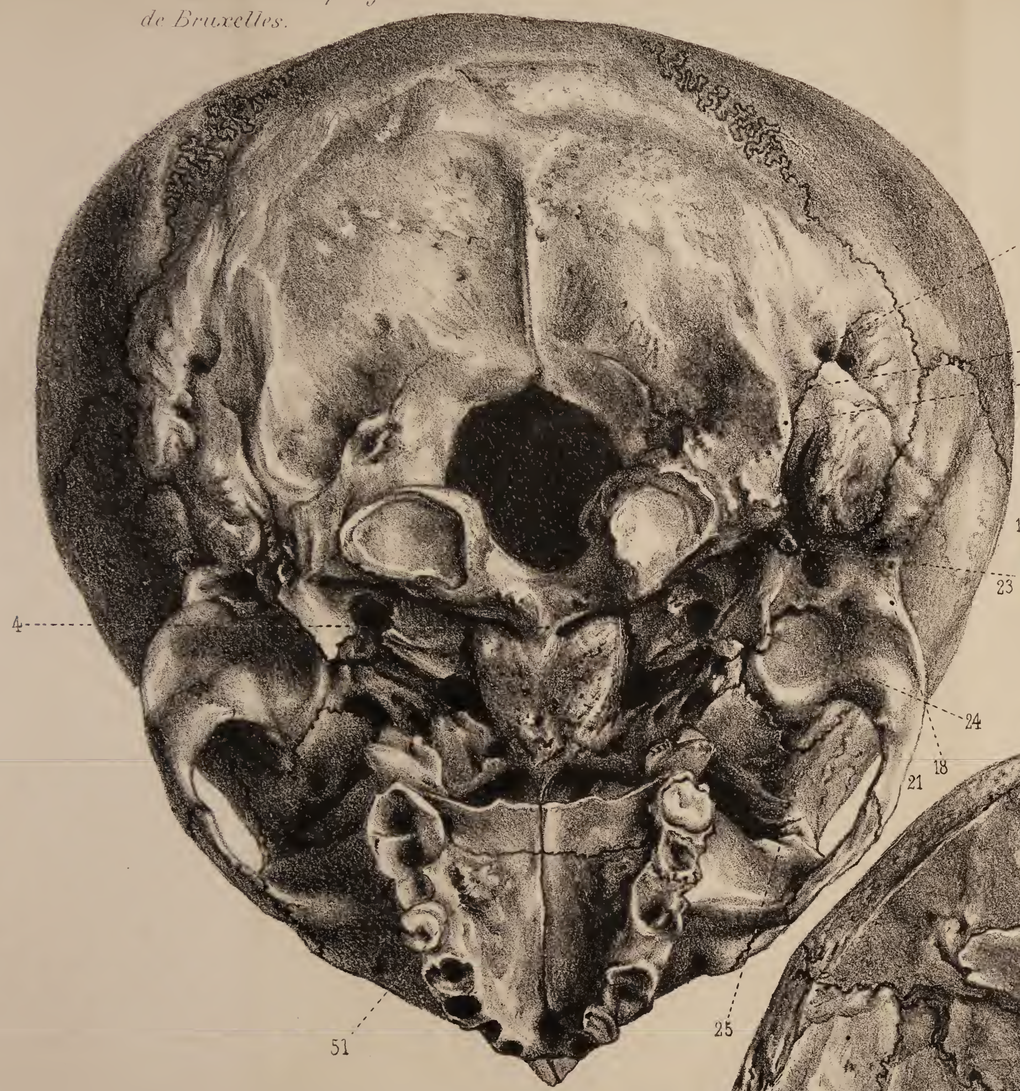
13
11
12
69
4
23
24
18
21
25
51

5.

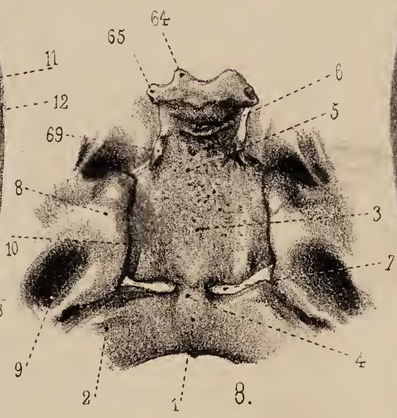
65
64
6
5
8
3
10
7
9
4
2
1

8.

6.

14
16
17
15
63

7

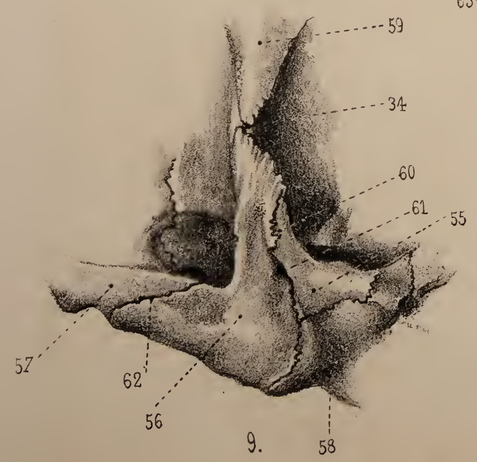
59
34
60
61
55
57
62
56
58

9.

28
31
32
27
30
34
29
33

10.

Op. 10. *Ueber den Stammbaum der Hufthiere und Edentaten.* Vortrag, gehalten in der Sitzung der Physikalisch-ökonomischen Gesellschaft zu Königsberg i/Pr. am 2ten April 1880. Schriften der Physicalisch-ökonomischen Gesellschaft zu Königsberg i/Pr. Königsberg i/Pr, 1880, Jahrgang XXI, p. 22 der Sitzungsberichte vom Jahre 1880.

Op. 11. *Ueber den Stammbaum der Nagethiere.* Vortrag, gehalten in der Physicalisch-ökonomischen Gesellschaft zu Königsberg i/Pr. am 4ten Juni 1880. Schriften der Physicalisch-ökonomischen Gesellschaft zu Königsberg i/Pr. Königsberg i/Pr, 1880, Jahrgang XXI, p. 31 der Sitzungsberichte vom Jahre 1880.

Op. 12 *Ueber den Proatlas, einen zwischen dem Occipitale und dem Atlas der amnioten Wirbelthiere gelegenen Wirbel, und den Nervus spinalis I s. proatlanticus.* Zoologischer Anzeiger. Leipzig, 1880, nº 64, p. 450; nº 65, p. 472.

Op. 13. *Ueber den morphologischen Werth der Sehnerven und der Retina.* Vortrag, gehalten in der Physicalisch-ökonomischen Gesellschaft zu Königsberg i/Pr. am 8ten October 1880. Schriften der Physicalisch-ökonomischen Gesellschaft zu Königsberg i/Pr. Königsberg i/Pr, 1881, Jahrgang XXI, p. 38 der Sitzungsberichte vom Jahre 1880.

Op. 14. *Professor Dr G. Zaddach.* Gedächtnissrede, gehalten in der Physicalisch-ökonomischen Gesellschaft zu Königsberg i/Pr. am 3ten November 1881. Schriften der Physicalisch-ökonomischen Gesellschaft zu Königsberg i/Pr. Königsberg i/Pr, 1882, Jahrgang XXII, p. 119.

Op. 15. *Note sur un sixième costoïde cervical chez un jeune Hippopotamus amphibius, L.* Avec 1 figure et 1 planche. Bulletin du Musée royal d'histoire naturelle de Belgique. Bruxelles, 1882, t. I, p. 197, pl. XI.

Op. 16. *Note sur une hémivertèbre gauche surnuméraire de Python Sebæ, Dum.* Avec 1 planche. Bulletin du Musée royal d'histoire naturelle de Belgique. Bruxelles, 1883, t. II, p. 21, pl. II, fig. 1-4.

Op. 17. *Note sur la présence d'épiphyses terminales sur les corps des vertèbres d'un exemplaire de Manatus americanus, Desm.* Avec 1 planche. Bulletin du Musée royal d'histoire naturelle de Belgique. Bruxelles, 1883, t. II, p. 35; pl. II, fig. 5-6.

Op. 18. *Mémoire sur le basiotique, un nouvel os de la base du crâne, situé entre l'occipital et le sphénoïde.* Présenté à la Société d'Anatomie pathologique de Bruxelles. Avec 9 figures intercalées dans le texte. Bruxelles, Mayolez, 1883.

Op. 19. *Sur les paracostoïdes des vertèbres lombaires de l'homme.* Communication, faite à la Société d'Anatomie pathologique de Bruxelles, dans la séance du 6 mai 1883. Avec 2 figures intercalées dans le texte. Presse médicale belge, 1883, nº 21, p. 165.

Op. 20. *Note sur la présence d'un rudiment de proatlas sur un exemplaire de Hatteria punctata, Gray.* Avec 1 planche et 9 figures intercalées dans le texte. Bulletin du Musée royal d'histoire naturelle de Belgique. Bruxelles, 1883, t. II, p. 185, pl. VIII, fig. 1 et 2.

Op. 21. *Note sur le basioccipital des Batraciens anoures.* Avec 1 planche et 6 figures intercalées dans le texte Bulletin du Musée royal d'histoire naturelle de Belgique. Bruxelles, 1883, t. II, p. 195, pl. VIII, fig. 3 et 4.

Op. 22. *Sur les 4 os intermaxillaires, le bec-de-lièvre et la valeur morphologique des dents incisives supérieures de l'homme.* Communication, faite à la Société d'Anthropologie de Bruxelles, dans la séance du 25 octobre 1882. Avec 1 planche et 5 figures intercalées dans le texte Bruxelles, Manceaux, 1883.

Op. 23. *Sur le crâne remarquable d'une idiote de 21 ans avec des observations sur le basiotique, le squamosal, le quadratum, le quadrato-jugal, le jugal, le postfrontal postérieur et le postfrontal antérieur de l'homme.* Communication, faite à la Société d'Anthropologie de Bruxelles, dans la séance du 26 février 1883. Avec 2 planches et 8 figures intercalées dans le texte. Bruxelles, Manceaux, 1883.

Op. 24. *Sur l'articulation mandibulaire, le cartilage de Meckel et les osselets de l'ouïe avec essai de prouver que l'écaille du temporal des mammifères est composée primitivement d'un squamosal et d'un quadratum.* Avec 1 figure. Bruxelles, Mayolez, 1883.

Op. 25. *Sur le pelvisternum des édentés.* Présenté à l'Académie royale des sciences, des lettres et des beaux-arts de Belgique. Avec 10 figures intercalées dans le texte. Bruxelles, Manceaux, 1883.

Op. 26. *Note sur le centre du proatlas chez un Macacus arctoïdes, I. Geoffr.* Avec 4 figures intercalées dans le texte. Bulletin du Musée royal d'histoire naturelle de Belgique. Bruxelles, 1883, t. II, p.

Op. 27. *Das Os intermedium tarsi der Säugethiere.* Mit 2 Holzschnitten. Zoologischer Anzeiger. Leipzig, 1883, nº 145, p. 419.